FACULTE DE MEDECINE DE PARIS

ANNEE 1970 **THESE** N°

POUR LE

DOCTORAT EN MEDECINE

(Diplôme d'Etat)

PAR

Pierre DEFLANDRE

né : le 24 janvier 1944 à Magny-en-Vexin (s.o)

PRESENTEE ET SOUTENUE PUBLIQUEMENT LE : . . . . . .

A Propos d'un CAS DE CYTOSTEATO NECROSE CUTANEE AU COURS D'UNE PANCREATITE

Président : Mr. R. DEGOS, Professeur

Digitized by the Internet Archive
in 2026

https://archive.org/details/IA41550207_0002

FACULTE DE MEDECINE DE PARIS

ANNEE 1970 **THESE** N°

POUR LE

DOCTORAT EN MEDECINE

(Diplôme d'Etat)

PAR

Pierre DEFLANDRE

né : le 24 janvier 1944 à Magny-en-Vexin (s.o)

PRESENTEE ET SOUTENUE PUBLIQUEMENT LE : . . . . . .

A Propos d'un CAS DE CYTOSTEATO-NECROSE CUTANEE AU COURS D'UNE PANCREATITE

Président : Mr. R. DEGOS, Professeur

UNIV.
LEIDEN
BIBL.

A ma Femme, en gage d'amour.

A mon Fils, Nicolas en témoignage de mon infinie tendresse.

A ma Mère, en témoignage de ma profonde reconnaissance.

A mon Père,

A mes Frères et Soeurs,

A tous les miens,

A tous mes Amis.

A notre Maître,

Monsieur le Professeur R. DEGOS

Professeur titulaire de la clinique des maladies cutanées et syphilitiques.

Qui nous a fait le grand honneur d'accepter la présidence de cette thèse.

En respectueux hommages.

A mon Maître

Monsieur le Docteur J. GUILAINE,

Médecin assistant des Hopitaux,

en le remerciant vivement de

nous avoir inspiré ce travail, et de

nous avoir aidé dans sa réalisation.

A Monsieur le Docteur Pierre de GRACIANSKY,

Médecin des Hopitaux de Paris,

En remerciement de l'aide qu'il

nous a apportée,

En hommage respectueux.

A mes Maîtres d'Externat.

1967 -

Monsieur le Docteur N. PERON

Monsieur le Professeur G. MAZARS

1968 -

Monsieur le Professeur H. PLOUINOT

1969 -

Monsieur le Professeur S. BONFILS

Monsieur le Docteur J. GUILAINE

1970 -

Monsieur le Professeur R.DEGOS

I N T R O D U C T I O N

Le 4 Février 1970, une éruption nodulaire dermo-hypodermique, siégeant sur les crêtes tibiales et les avants-bras, faite d'une quinzaine de nodules en tout, recouverte d'une peau rouge violacée, survenant en une seule poussée, sur un terrain alcoolique au cours d'une poussée de pancréatite aigüe, nous fit porter le diagnostic de cytostéatonécrose sous-cutanée disséminée.

Après avoir rapporté notre observation personnelle, au cours de laquelle de nombreuses explorations fonctionnelles hépato-biliaires et pancréatiques ont été effectuées, et qui se termina malheureusement par le décès du malade au cours des suites opératoires, nous avons été amenés à revoir, suivant en cela l'exemple de LIEVRE, de De GRACIANSKY pricipalement, la question des cyto-stéatonécros est disséminées au cours des maladies du pancréas, notamment pancréatites, mais aussi cancers.

Enfin, nous envisagerons les problèmes nosologiques soulevés par la maladie de WEBER CHRISTIAN, rappelant ce qu'elle est :

- Panniculite nodulaire, récidivante, fébrile et non suppurative, et les rapports entre cette dernière et les affections pancréatiques.

-:-:-:-:-

OBSERVATION

Monsieur Ben Ali L...., 38 ans, entre dans le Service (Pr.agr. FAUVERT) le 27 Janvier 1970, avec le diagnostic : hémorragie digestive : hématémèse et méloena, et est placé en réanimation.

HISTOIRE DE LA MALADIE

Cet épisode hémorragique succède à une poussée ictéro-ascitique d'environ cinq jours, précédée d'une période de plusieurs semaines associant : anorexie, asthénie, amaigrissement notable, et peut-être des selles noires durant quinze jours.

Au moment de l'admission, la sonde gastrique raméne environ 200 ml. de sang rouge noirâtre, le saignement s'arrêtant après lavage gastrique. Le toucher rectal montre un méleena.

L'EXAMEN

Il confirme qu'il s'agit bien d'une hémorragie digestive de faible abondance en montrant :

- un coeur régulier, bien audible, la pression artérielle est à 12-7, le pouls est à 90, bien frappé.

Il n'y a pas de polypnée, ni refroidissement des extrémités, seulement une certaine pâleur, difficile à apprécier. On ne note pas de flapping-trémor, et le reste de l'examen neurologique est normal.

Du point de vue pulmonaire, il n'existe pas d'épanchement ni anomalies à l'auscultation. L'examen de l'abdomen retrouve : l'ascite de moyenne abondance, dans les flancs et en décubitus latéral, une douleur provoquée au niveau de l'épigastre, un météorisme diffus à tout l'abdomen. Le toucher rectal est normal

Enfin, l'examen, d'ailleurs plus facilité par la maigreur du malade que gêné par la présence de l'ascite, ne montre ni circulation collatérale ni vésicule palpable.

L'examen cutanéo-muqueux montre un discret subictère conjonctival, sans varicosités des pommettes; l'absence d'angiomes, et d'hippocratisme digital.

Par ailleurs, on note :

- l'absence d'encéphalopathie porto-cave;
- la présence d'une oligurie 250 ml/24 h.
- une anorexie globale et totale.

Sont aussitôt demandés et pratiqués : Groupage sanguin (B +) Hématocrite (51 pour cent), sondage gastrique suivi de lavage entraînant l'arrêt de l'hémorragie. Un transit baryté gastro-doudénal montrerait des varices oesophagiennes, un estomac plicaturé, mais pas de lésion gastro-duodénale visible. Une réanimation et une rééquilibration hydro-électrolytique est mise en route.

TERRAINS- ANTECEDENTS

Sujet marocain, en France depu is 1951, marié, père de famille, vivant seul en France, manoeuvre, buvant environ un litre et demi de vin par jour depuis une dizaine d'années.

ANTECEDENTS MEDICAUX

1°) - Tuberculose pulmonaire en 1961.

2°) - En Juillet 1968, à l'occasion de douleurs abdominales, sont découverts : fièvre à 39° et subictère nécessitant l'hospitalisation dans ce même service. L'examen clinique montrait alors un gros foie ferme sans grosse vésicule ni splénomégalie. L'exploratio fonctionnelle du foie montrait une bilirubinémie à 16 mg. avec prédominance conjuguée, des phosphatases alcalines à 4,5 u., des transaminases discrétement élevées : G.O.T.- 100- G.P.T. - 120, l'absence d'anomalies protidiques, une fibrénémie à 11,20 g.; La vitesse de sédimentation était très accélérée : 100 à la première heure.

.../...

La scintigraphie hépatique concluait à ungros foie homogène.

La laparoscopie confirmait les données de l'examen clinique du foie et de la vésicule biliaire. La ponction biopsie du foie objectivait une stéatose importante atteignant 50% des hépatocytes.

Enfin, l'enquête systématique comportant cholécystographie, lavement baryté, urographie intra-veineuse, était négative. De même, la non évolutivité des lésions tuberculeuses fut vérifiée.

L'évolution de la stéatose et de la symptomatologie fonctionnelle et générale s'est faite vers la régression, en environ un mois.

Monsieur Ben Ali L..., est sorti en bon état général le 3 Septembre 1968. Au total, stéatose alcoolique du foie rapidement régressive.

ANTECEDENTS CHIRURGICAUX

Aucun.

LE 28 JANVIER 1970

Alors que l'état général du malade reste précaire, on pratique un bilan complet, comprenant :

- Une Gastroscopie qui montre : l'existence de très gros plis antraux ne s'affaissant que très peu aux insufflations, un reflux biliaire, et une contraction normale. Elle montre également une ulcération de 1/2 cm. de diamètre recouverte d'une fausse membrane ayant tous les caractères de l'ulcère bénin et siegeant sur la face postérieure vers la grande courbure. Sur les faces, aspect de gastrite hypertrophique, non hémorragique - présence de lac muqueux verdâtre, pas de sang. Enfin, le cardia et la grosse tubérosité n'ont pas étés vus. (Dr. DUPUY).
  Conclusion : Ulcère de l'antre situé sur le versant postérieur de la grande courbure. Gastrite hypertrophique, non hémorragique- Pas de sang dans l'estomac.

.../...

- Une Ponction d'ascite dont l'analyse chimique révèle un taux d'amylase considérable : 330 U.S. et une grande richesse en protides : 52 g./l. L'analyse cyto-bactériologique donnant les résultats suivants :

  - 750 élts.par millimètre cube, composés de 15% de polynucléaires neutrophiles, de 30% de lymphocytes, et de 55% d'autres cellules. Il n'y a pas de germe visible ni B.K. à l'examen direct. Culture en cours.

- L'Exploration fonctionnelle hépatique donnant les résultats suivants : Bilirubine directe : inférieure à 8 mg. bil. indirecte inf. à 5 mg., Cholestérol E/T : 1,35/1.84 = 0,73- Phosphatases alcalines : 2,95 u.B.- Transaminases G.P.T. : 3 u.int. - Thymol = 2- Electrphorèse des protéines : Albumine : 30, Alpha I : 4 - Alpha 2 : 9 - Bêta : 10 - Gamma : 4. Fer sérique 50 gammas. Saturation en fer : 270 gammas.

Test de traversée hépatique :(cleérance B.S.P et AU.) : k.b.s.p.= 0,056. et K.Au. = 0,135.

La numération formule sanguine montre une hyperleucocytose à 12700 G.B. et une éosinophilie à 3%. L'hb.=17,70 g./l. et le volume corpusculaire moyen = 104 microns cube.(Normal : 88 microns cube).

Les dosages de l'urée sanguine et de la glycémie montrent respectivement : 0,14 g./l.- et 1,20 g./l.

L'étude des électrolytes du sang révèle :

- Chlore = 81 meq./l. - Sodium = 127 meq./l.-Potassium :3,1 meq./l.

Les protides sanguins sont un peu abaissés : 61 g./l.

La "réserve alcaline" est à 64 volumes pour cent.

Dans les urines, les mêmes dosages montrent : Chlore=Traces. Sodium = 5 meq./l.- Potassium 97 meq./l. L'élimination uréique urinaire est de 16 g.par litre, soit étant donné l'extrême oligurie (250 ml./24 h.), une élimination par 24 Heures de 4 grammes.

.../...

Au total : Foie fonctionnellement subnormal, hyperleucocytose, éosinophilie sanguine, hypochloro-natrémie et insuffisance rénale. Par ailleurs les différents examens pratiqués au niveau de l'anus, de la gorge, du nez, de la peau, ne montrèrent aucune anomalie, à savoir :

- la présence normale de saprophytes;
- l'absence de staphylocoque dorépathogène ;
- l'absence de streptocoque hémolytique ou de pyocyanique.

Enfin, un electroencéphalogramme de contrôle donnait : Rythme de base, occipital toujours infra-volté, mal dessiné, oscillant autour de 8 C./sec. et s'intriquant d'éléments plus rapides et de quelques myogrammes.

Quelques modulations têta sans activité autre notable.

Conclusion : le tracé est toujours médiocrement synchronisé, mais sans perturbation avérée.

Cholécystographie et cholangiographie n'ont rien montré de particulier.

AU TOTAL :

- Existence d'un ulcère de l'antre gastrique affirmé par la gastroscopie, et qui a saigné.
- Il existe une ascite riche en protides et très riche en amylase mais pas de signe d'hypertension portale.
- Il y a des antécédents de stéatose hépatique régressive.
- Le problème est dominé par :
  - l'atteinte de l'état général, l'oligurie, et les désordres électrolytiques en rapport avec l'accident hémorragique.
  - l'atteinte pancréatique, puisque il ne semble pas y avoir de cirrhose du foie ; l'épisode actuel s'expliquant par une poussée de pancréatite aigüe sur fond de pancréatite chronique.

.../...

DU 28 JANVIER AU 30 JANVIER 1970

On note une légère amélioration de l'état général, mais l'oligurie persiste. La surveillance biologique du malade reste constante ; c'est ainsi que l'on note : Amylasémie = 143 u.S - Amylasurie = 1571 u.S., confirmant le diagnostic de pancréatite aigüe. L'ionogramme sanguin donne les valeurs suivantes :

- Chlore : 84 meq./l. - Sodium : 130 meq./l.- Potassium : 3 meq./l.
- Protides sanguins : 74 g./l. - Réserve alcaline : 60 vol.pour cent.

L'ionogramme urinaire est encore plus désastreux :

- Chlore : traces - Sodium : traces - Potassium : 23 meq./l.
- l'élimination uréique urinaire étant de 1,5 grammes par 24 heures.

L'azotémie reste normale, de même que la glycémie.

L'electrocardiogramme ne montre pas d'anomalies particulières, hormis un déplacement vers la droite de la zone transitionnelle qui persistera durant toute l'évolution.

La scintigraphie hépathique montre un gros foie homogène, avec légère fixation rachidienne sans fixation splénique, confirmant l'absence cirrhose du foie.

LE 31 JANVIER 1970

Tandis qu'ascite, subictère et oligurie persistent, une nouvelle recherche des enzymes pancréatiques est faite :

-dans le liquide de la ponction de 1200 ml. d'ascite =

- Amylase .....: 256 u.W.
- Sucre .....: 0,90/l.
- Albumine .....: 50 g./l.
- Chlorures .....: 5 g./l.
- Cytologie .....: 720 élts./mm.Cube (Polyn : 10% - Lympho : 10% - autres cell. 80%)
- Bactériologie ...: pas de germe ni de B.K. à l'examen direct.- Mise en culture sur milieu de Lowenstein.

- dans le sang : 186 u.S.
- dans les urines : 3330 u.S.

.../...

Par ailleurs l'hématocrite reste à sa valeur initiale, soit 50%.

Azotémie et glycémie sont subnormaux, de même que "réserve alcaline" et protides sanguins. L'ionogramme sanguin montre :

- Chlore : 80 meq./l. - Sodium : 127 meq./l. - Potassium : 2,8 meq./l

Quant au ionogramme urinaire, il semble témoigner d'une amélioration de la fonction rénale, tout au moins en ce qui concerne la qualité du filtrat La calcémie est normale.

Ainsi, tandis que l'état général du malade, aussi bien cliniquement que biologiquement, reste préoccupant, surviennent : hoquet, vomissements, intolérance gastrique absolue. L'oligurie persiste depuis le début de l'hospitalisation, oscillant autour de 300 ml. par jour.

Ce jour, un examen plus attentif du transit gastro-duodénal montrerait un étirement du duodénum à son début, et un élargissement du cadre, faisant évoquer sur ce terrain un faux kyste du pancréas.

LE 2 FEVRIER 1970

Le fait marquant reste la remontée en flèche du taux des enzymes pancréatiques dans le liquide d'ascite, comme l'indique l'examen de ce liquide :

- Amylase : 4570 u.S.
- 500 élts. par mm. cube, dont : 10% Lympho- 10% Polyn - 80% autres cellules.

L'hémogramme est normal, excepté une hyperleucocytose importante : 14.000 G.B., et une éosinophilie à 7% ; la vitesse de sédimentation montre une accélération : 68 mm. à la première heure, et 97 mm. à la deuxième.

Dans le sang, urée, glycémie et ionogramme ont des valeurs sensiblement normales. L'élimination sodée et potassique par 24 heures est de : Na. = 0,9 meq./- et K. = 26 meq.

Au total : malgré la rééquilibration hydro-électrolytique et plasmatique, malgré les médicaments symptomatiques et le traitement classique des hyperammoniémies au cours des hémorragies digestives survenant chez l'éthyl, les différents bilans biologiques pratiqués se sont avérés peu influencés, et l'on n'a, parallèlement, observé que très peu d'amélioration de l'état clinique.

.../...

LE 4 FEVRIER 1970-

Survient une éruption modulaire dermo-hypodermique non prurigineuse, siégeant sur les crêtes tibiales et les avant-bras. Apparues en 24 heures, accompagnés d'une rougeur de la peau sus-jacente, les nodules sont au nombre d'une quinzaine en tout, de la taille d'une noisette, plus ou moins mobiles sous la peau teintée de rouge violacée.

Ils sont plus ou moins sensibles, de consistance élastique ; il n'existe pas d'éléments coalescents.

L'étiologie de cette éruption, d'abord étiquetée érythème noueux reste non résolue. La cuti réaction est certes positive, mais le virage est connu et ancien; de même, on ne retrouve pas de médicaments susceptibles d'être incriminés. Un autre dermatologiste (Dr. GUILAINE) pense pour sa part qu'il s'agit là "de nodules n'évoquant guère un érythème noueux, mais qu'ils sont par contre tout à fait reliables à la pancréatite en évoquant une cytostéatonécrose (ou une maladie de WEBER et CHRISTIAN)".

Malheureusement, la biopsie faite le 7 Février 1970 ne sera pas profonde.

LE 17 FEVRIER 1970

Tandis que, cliniquement, l'état général reste précaire, que l'amaigrissement se poursuit (54.300 kg.), et que l'oligurie persiste malgré les diurétiques et les "antialdostérones", biologiquement, une nouvelle exploration fonctionnelle du foie revient avec des résultats subnormaux, de même que l'exploration des différents facteurs de la coagulation.

Les taux d'amylasémie et d'amylasurie restent élevés (1500 u.S et 256 u.W.). Les ionogrammes sanguins et urinaires restent médiocres.

Bref, la pancréatite continue d'évoluer. Les Dermatologistes (Dr. GUILAINE) ont confirmé l'état de "toxémie enzymatique" dans lequel se trouve le malade, au vu de l'éruption nodulaire évoquant une cytostéato-nécrose sous-cutanée disséminée.

.../...

On décide alors de pratiquer une artériographie sélective du tronc coeliaque qui ne montrera qu'une certaine rigidité de l'artère gastro-duodénale. Le refoulement de l'artère gastro-épiploïque droite pouvant s'expliquer par la plicature gastrique. Au total, aspect compatible avec une pancréatite, et compte-tenu des données radiologiques, le diagnostic pré-opératoire sera celui de " faux kyste du pancréas".

Le 23 Février 1970 un bilan biologique donne les valeurs suivantes :

- Ionogramme sanguin : Na = 126 meq./l. - K = 2,9 meq./l.
- Urée : 0,53 g./l. - Hématocrite : 38%.
- dans les urines : Amylase = 3150 u.S.
- Elimination urinaire du sodium = 0,9 meq./24 h. celle du potassium étant de 9 meq./24 h.

LE 26 FEVRIER 1970

Une laparotomie exploratrice est pratiquée à la clinique chirurgicale de l'Hopital BEAUJON (Pr. Agr. LORTAT-JACOB).

Le compte rendu opératoire est le suivant:(Dr.GOYER et Dr.CADY

LAPAROTOMIE EXPLORATRICE - BIOPSIE HEPATIQUE & PANCREATIQUE

Laparotomie médiane sus-ombilicale.

Evacuation de 4 litres d'ascite d'aspect louche (prélèvements pour examen cyto-bactériologique).

Il existe une péritonite plastique intense infiltrant tous les mésos : le grand épiploon est rétracté le long du colon transverse et porte de nombreuses taches de cyto-stéato-nécrose. Il existe également une importante mésentérite rétractile fixant l'intestin grêle contre le péritoine pariétal postérieur.

Effondrement difficile du ligament gastro-colique qui permet de voir un pancréas dur et infiltré dans son ensemble et présentant en particulier au niveau de la tête, une masse arrondie, de la taille d'une grosse orange, et à laquelle l'antre gastrique adhère de façon intime.

.../...

Ponction de cette masse qui ne permet de retirer que quelques gouttes de liquide avec des fragments nécrotiques. L'injection de produit opaque ne permet d'opacifier aucune poche

On se porte alors sur l'estomac, et l'on pratique une gastrotomie sur la face antérieure de l'antre ; on ne retrouve pas l'ulcération qui avait été vue au niveau de la grande courbure antrale par gastroscopie,et une ponction faite au niveau de la face postérieure de l'estomac, ne ramène là non plus aucun liquide. Il ne s'agit donc pas d'un kyste du pancréas, mais d'une PANCREATITE CHRONIQUE touchant tout le pancréas, et prédominant au niveau de la tête. La seule attitude thérapeutique qu'on pourrait avoir est une duodéno-pancréatectonie céphalique, mais l'on renonce à cette intervention pour 3 raisons :

1°) d'une part, des difficultés opératoires certaines étant donné l'infiltration extrêmement importante de la région;

2°) l'absence de dilatation de la voie biliaire principale (la cholangiographie pratiquée par la vésicule montre en effet une V.B.P. de calibre normal, effilée dans sa portion terminale intra-pancréatique, avec un passage duodénal se faisant facilement);

3°) l'existence de la mésentérite rétractile qui rendrait particuliérement difficile l'ascension d'une anse grêle pour rétablir le circuit bilio-digestif.

Fermeture à points séparés de l'antrotomie.
BIOPSIE HEPATIQUE & PANCREATIQUE.
Un drain sous-hépatique.
Fermeture de la paroi en 3 plans.

Les résultats des examens anatomo-pathologiques ont été les suivants : (Dr. BARGE).

1°) BIOPSIE HEPATIQUE :

Le volumineux fragment communiqué montre un parenchyme hépatique d'architecture normale : les espaces porte sont de taille normale, contiennent des canaux et des vaisseaux normaux, un infiltrat lympho-histiocytaire discret. Les veinules hépatiques sont libres. Le parenchyme hépatique est le siège d'une stéatose micro et macro vacuolaire en foyers disséminés, sans systématisation nette ; les hépatocytes respectés sont d'aspect normal.

Il existe un peu de fer surtout dans les cellules de küpffer, de façon disséminée. Il existe aussi un peu de pigment biliaire intra-hépatocytaire, autour des veinules hépatiques ou des espaces porte.

2°) BIOPSIE PANCREATIQUE :

Le prélèvement examiné montre un parenchyme pancréatique d'architecture normale : les lobules sont séparés par de très fines travées de tissu conjonctif lâche, ils sont constitués d'acinus normaux, d'ilôts endocrines assez rares de structure normale. Les canaux excréto-pancréatiques sont d'aspect normal ainsi que les vaisseaux.

Il n'a pas été observé de foyer nécrotique ou hémorragique.

CONCLUSION :

Foie remanié par une stéatose modérée et par une discrète pigmentation à la fois ferrique et biliaire.

Pancréas d'aspect normal.

Le prélèvement pancréatique n'a pu être fait en pleine zone lésionnelle en raison du risque encouru par ce geste, et l'anatomie-pathologie a de ce fait confirmé la persistance d'une certaine intégrité fonctionnelle du pancréas (voir les différents résultats des dosages de la glycémie).

AU COURS DES SUITES OPERATOIRES, le 3 MARS 1970

Sur le plan chirurgical : le malade a repris un franc transit des gaz, ce qui autorise à retirer la sonde d'aspiration digestive. Mais il existe un importantabcès de la paroi abdominale, à la partie inférieure de l'incision médiane, responsable semble t-il de la température oscillante apparue il;y a deux jours.

Les examens faits en pré-opératoire, culture de bile et culture de liquide pancréatique, sont revenus stériles. Des hémocultures répétées sont faites ; parmi elles, deux sont positives, dont une au staphylocoque dorépathogène. Une antibiothérapie double est mise en route.

Sur le plan métabolique : le malade est arrivé sur la table d'intervention avec une ascite égale à 5 litres, d'origine pancréatique, et l'on connaît ses antécédents stéatosiques de 1968.

Le bilan biologique montre :

- Hyponatrémie franche : 128 meq./l.
- Hémoconcentration ....: hématocrite = 50%
- Urée sang. grimpant à 0,88 g./l.
- Urée urinaire basse ..: 8 g./l. (soit: 6 g./24 h.)
- une formule Na/K urinaire évoquant un hyperaldostéronisme.
- Alcalose sanguine ....: 30,4 meq.pour mille.

Ce tableau évoquant une hypovolémie efficace, et, la preuve ayant été faite de l'inefficacité du traitement diurétique pendant le mois précédent, on décide (Dr.GLASER) de mettre le malade en restriction hydro-saline stricte, et d'expandre le volume vasculaire par un apport de plasma.

De fait, au bout de 48 heures, on constate une nette amélioration sur plusieurs points :

.../...

- Elévation de la natrémie à 133 meq./l.
- Elévation de la diurèse à 1500 ml.par jour.
- Chute de l'urée sanguine à 0,56 g.pour mille.
- Baisse du chiffre de l'hématocrite.

LE 9 MARS 1970

La situation métabolique s'est tout à fait normalisée, l'équilibre hydro-électrolytique est désormais satisfaisant, la diurèse est de 1500 ml.par jour, et a permis de faire baisser le taux de l'urée sanguine; l'alcalose a disparu.

Mais le malade présente des troubles de la conscience à type de confusion mentale, avec des épisodes d'agitation variables dans le temps sans signes de localisation.

L'alimentation devient ainsi plus précaire et son état général s'est aggravé, ce qui nous obligera à reprendre l'alimentation parentérale tout en poursuivant une vitaminothérapie intensive.

Enfin, le malade reste très fébrile malgrè l'antibiothérapie majeure (KEFLIN-GENTALLINE). Cette hyperpyrexie est probablement en rapport avec l'abcès à staphylocoque doré de la paroi abdominale qui continue à suppurer malgrè les soins locaux

LE 16 MARS 1970

Le malade est conscient, avec amnésie de la période post-opératoire. L'électro-encéphalogramme du 13 Mars a une augmentation de la lenteur du tracé par rapport aux précédents examens. Il extériorise des composantes têta et delta de bas voltage et peu synchronisés.

La température est redevenue normale ; seul persiste un petit problème de paroi. Le malade est même mis au fauteuil une à deux heures par jour.

.../...

LE 17 MARS 1970

A 12 h.30, heure du déjeuner : accident comateux brutal. Le malade se rejette brusquement en arrière, les yeux révulsés, les extrêmités animées d'un fin tremblement. L'examen montre une tension artérielle inchangée : 11/6, une tachycardie à 140 par minute; les pouls périphériques sont bien perçus. L'auscultation pulmonaire est normale et symétrique, mais il éxiste une polypnée à 32 par minute.

L'examen neurologique montre une hypertonie considérable, rendant difficile la recherche des réflexes ostéo-tendineux sans que l'on puisse constater une asymétrie de ces derniers.

Les réflexes cutanés plantaires sont indifférents.

Après un épisode de déviation de la tête et des yeux en haut et à droite, ce signe ne sera plus retrouvé. Il n'y a pas d'asymétrie faciale à la manoeuvre de PIERRE MARIE et FOIX, pas de mydriase. Les réflexes photomoteurs et cornéens sont normaux.

L'electroencéphalogramme montre un tracé encore plus lent, avec surtout une désynchronisation très importante.

L'électrocardiogramme ne montre pas d'anomalies particulières.

LE 18 MARS 1970

Coma carus persistant. La tension artérielle reste aux alentours de 9-10 de maxima. Par contre, la pression veineuse est basse et nécessite de 600 à 900 ml. de plasma pour être ramenée à une pression de 6 cm.d'eau.

La température est en plateau à 40° C. L'examen physique montre, outre la profondeur du coma, la disparition de l'hypertonie qui a laissé sa place à une hypotonie sans signes de localisation.

.../...

L'électroencéphalogramme objective un tracé extrêmement perturbé, traduisant un état de mal épilo-myoclonique, sans asymétrie significative. L'injection d'hémineurine ne modifiant pas sensiblement le tracé (début de perfusion).

L'électrocardiogramme reste inchangé.

L'accident vasculaire cérébral évoqué sur la brutalité d'apparition de la symptomatologie n'est pas confirmé par les examens pratiqués. On envisage :

- une aggravation d'une encéphalopathie préexistante
- un oedème cérébral
- une méningite
- une septicémie à germes Gram négatif.

Au cours des examens complémentaires pratiqués par la suite, le malade décèdera sans avoir repris connaissance, et dans un tableau de trombo-phlébite cérébrale. (L'électro-encéphalogramme du 19 Mars notait d'ailleurs l'apparition d'une légère asymétrie).

LE 21 MARS 1970

Parvenait le résultat de la deuxième biopsie cutanée, effectuée au niveau des crêtes tibiales :

Macroscopiquement : Au cours de la biopsie d'un nodule siégeant dans l'hypoderme, le bistouri incise le nodule d'où sourd alors un liquide pâteux, de couleur jaunâtre. On recueille quatre fragments.

Microscopiquement : (Dr. MOLAS):

Les quatre fragments examinés apparaissent difficiles à interpréter, du fait de l'intensité des phénomènes de nécrose. Ils interessent tous un hypoderme très modifié, au sein duquel il ne demeure qu'un nombre limité de lobules adipeux, de structure conservée. Dans d'autres régions il existe l'emprunte de volumineuses gouttes graisseuses, entourées d'une sclérose feuilletée abondante, faite de grosses fibres, avec apparemment très peu d'éléments cellulaires.

Enfin, en quelques points, on retrouve un peu de tissu de granulation, fait d'un conjonctif modérément dense, enserrant d'assez nombreuses cellules inflammatoires dont le type exact est difficile à préciser, du fait de la nécrose. Les divers vaisseaux identifiables sur le prélèvement n'apparaissent pas modifiés et ont une paroi normale, sans infiltrat inflammatoire.

CONCLUSION :

Processus de nécrose du tissu adipeux hypodermique, semblant évcluer par poussée, sans formation nodulaire spécifique, dont l'aspect histologique pourrait être compatible avec un diagnostic de maladie WEBER CHRISTIAN.

EVOLUTION DU TAUX DES ENZYMES PANCREATIQUES DANS LE SANG, LES URINES, ET LE LIQUIDE D'ASCITE AU COURS DE LA MALADIE

Dates	SANG	URINES	ASCITE
28.1.1970			3.380 U.S.
29.1.1970	143 U.S.	1571 U.S.	
30.1.1970	186 U.s.	3380 U.S.	256 U.W.
2.02.1970			4.570 U.S.
6.02.1970	208 U.S.	4500 U.S.	
14.02.1970	1500 U.S.	256 U.W.	
20.02.1970	92 U.S.	920 U.S.	
23.02.1970		3150 U.S.	

.../...

EN BREF, chez un Marocain âgé de 38 ans, hospitalisé pour hémorragie digestive avec ictère, ascite et très importante altération de l'état général, survenue d'une éruption nodulaire dermo-hypodermique siégeant sur les membres inférieurs et les avants-bras régressant en un mois, laissant une cicatrice légèrement pigmentée mais non déprimée.

Au cours de l'évolution, fébrile avec hémocultures négatives au moins au début, on releva deux fois une éosinophilie sanguine significative.

La preuve d'une pancréatite aigüe ayant été faite par les dosages enzymatiques sanguins, urinaires et dans le liquide d'ascite, la laparotomie exploratrice confirma le diagnostic et écarta de la même façon l'éventualité d'une lithiase biliaire, ainsi que d'une cirrhose du foie (ex. macrosc.)

L'examen anatomo-pathologique des lésions nodulaires sous-cutanées affirma le processus de liponécrose et indiqua même une "évolution semblant se faire par poussée".

Les suites opératoires furent au début fort satisfaisantes, malgré l'importance des lésions observées, puis brutalement, le malade entra dans un coma profond dont il ne devait pas ressortir.

Le diagnostic de la cause du décès étant celui de THROMBOPHLEBITE CEREBRALE.

-:-:-:-:-:-:-:-:-:-

ADMINISTRATION GÉNÉRALE DE L'ASSISTANCE PUBLIQUE A PARIS

Nom Monsieur L. PRÉNOMS B. AGE 38 ans PROFESSION Manoeuvre SALLE Sergent N° DIAGNOSTIC Hémorragie Digestive

Né le 27.01.1970
Entré DCD le 23-3-1970
Transféré par P.S.
Service hospitalier
Résidant (2ème hosp. dans le service)
Chambre
Lit

RÉSUMÉ DE L'OBSERVATION

Service de Monsieur le Pr Agr FAUVERT

Hémorragie digestive d'origine haute

Ascite abondante

Subictère

Pas d'Encéphalopathie hépatique

Précédents

1961 Tuberculose pulmonaire

1968 Stéatose alcoolique hépatique (1ère hospitalis. dans le service)

Conduite

Gastroscopie

Transit gastro duodénal

Scintigraphie hépatique

Analyse de l'Ascite.

Cholécystographie orale
Cholangiographie
Electroencéphalogramme

Traitement

Rééquilibration hydro-électrolytique.

Transfusions

Réanimation et Surveillance

TAILLE / MOIS / JOURS	27	28	29	30	31	1	2	3	4	5	6	7	8	9	10	11	12	13	14	15	16	17	18	19	20
Température M																									
Température S																									
Biologie sang	750 e/mm³																								
Ascite	10 e lymph																								
Réa Reap	10 e poly nucl.																								
Sonde vés.	Amylase 3 Soc. Protéine 52g			2560			4570 g 50,5 g																		
Cathétérisme	Fonction Evac.			1200 ml																					
Ictère	I	I	I	±		±	±			+				+								+		o	
Ascite	++	++	++			++	++			+				+								+		+	
Enc. hép	o	o	o			o	o			o				o								c			
POIDS kg	60	59,5	59	57,5	58,4	57,9	57,2		57,5	56,8	57			56,4		56	55,7	55	55	54,4	54,2	54,3			
VOLUME																									
Ex Compl.	Sans ex. descripti																								
Radiographie D	Pas de lésion gastro duodenale visible																								
Endoscopie Ulcère de Contre																									
Scintigraphie hép. Rg Fixation secondaire																									
E.E.G.																									
BSP/Au		0,05/4,98																							
Bil T/L		8/5																							
SGPT		3																							
Ph Alc.		2,55																58/45							
Chol. T/E																		3							
Protides																		4,75							
Albumine		30 g																							
Thymol		2																3/14/14							
Fér Sér																		2							
Urée g/l		0,14	0,13	0,32	0,32		0,32						0,32		0,45		0,47			0,56		0,73			0,55
Glycémie g/l		1,20	1,24	1,10	1,02		0,77																		
Hr	54%																								
Protéines g/l		61	74	65	65		62										44%								
Cl meq/l		83	84	80	80													80							
Na meq/l		127	130	127	126		133			118			134		126		126			122		117			125
K meq/l		3,1	3	2,8	3,5		3,3			3,8			3,7		3,6		4,2			4,3		4,2			4
Ca mg				90											109										
CO_2 total meq/l		23,7	27	30,5	29,5																				
pH																									
pCO_2						V.S. 1h 68 2h 97																			
Hématocrite (µS)			143	136								268							1500						92
Gl. Rouges							5 430 000																		
Gl. Blancs							14 000																		
P.N.							74																		
Plaq.																		398 000							
T. de Quick	76%																	71%							
PSI																		100%							
P.VII + X	70%																	100%							
PV	100%																	100%							
Fibrinem	4																	7,4							
Fibrinolyse																									
Amylase	Urée									93															
Urée g/l	16,4	5	1,5	1,1	1,9							4 800 g							256						970 g
Cl 24h	T	T	T	16	23																				
Na	5 12	T	T	5	1																				
K	37 120	23 23	160 23			3 60 37 25				1 50			1 0,1 61 6,1	0,1	2 0,4 50 10		3 0,9 66 20			6 8		17 55			1 50
Boissons				1110 - 1110																					
Glucides		1500	100																						
Na				LARGACTIL 1 c																					
LAVEMENT	+		+	VISCERALGINE 1 amp																					
Cl		2	1	PALMPERAN 1 amp	2	2										4	4	4	4	4	4	4	4	4	4
Bicarbonates																									
SANG																									
PLASMA			375																						
Néosynéphrine		1,25 g	5	6	6											2	2	2	2	2	2	2	2	2	2

ADMINISTRATION GÉNÉRALE DE L'ASSISTANCE PUBLIQUE A PARIS

NOM Monsieur L. PRÉNOMS B. AGE 38 ans PROFESSION Manoeuvre SALLE BERGENT N DIAGNOSTIC Hématémèse + Méloena

Entrée le 24.2.1970

D.C.D. le 23-3-1970.

Adressé par Serv. Pr. Agr. FAUVERT

Vérifier traitant

Assistant

RÉSUMÉ DE L'OBSERVATION

Hématémèse et Méloena

Histoire :

Anorexie, amaigrissement subictère depuis plusieurs semaines.
Méloena ? il y a deux mois.
Ascite +. E.n.c. hepat. = 0

Il y a trois semaines : Hématémèse suivie de Meloena.

Antécédents :

1961 : Tub. pulmonaire
1968. Stéatose hépatique alcoolique.

Laparotomie expl. (26.2.1970)

C.R.O. :
- péritonite plastique intense dans les mésos.
- pancréas dur et infiltré globalement avec masse arrondie au niveau de la tête. Pas de faux kiste.

→ Pancréatite chronique (aucune exérèse n'est pratiquée)

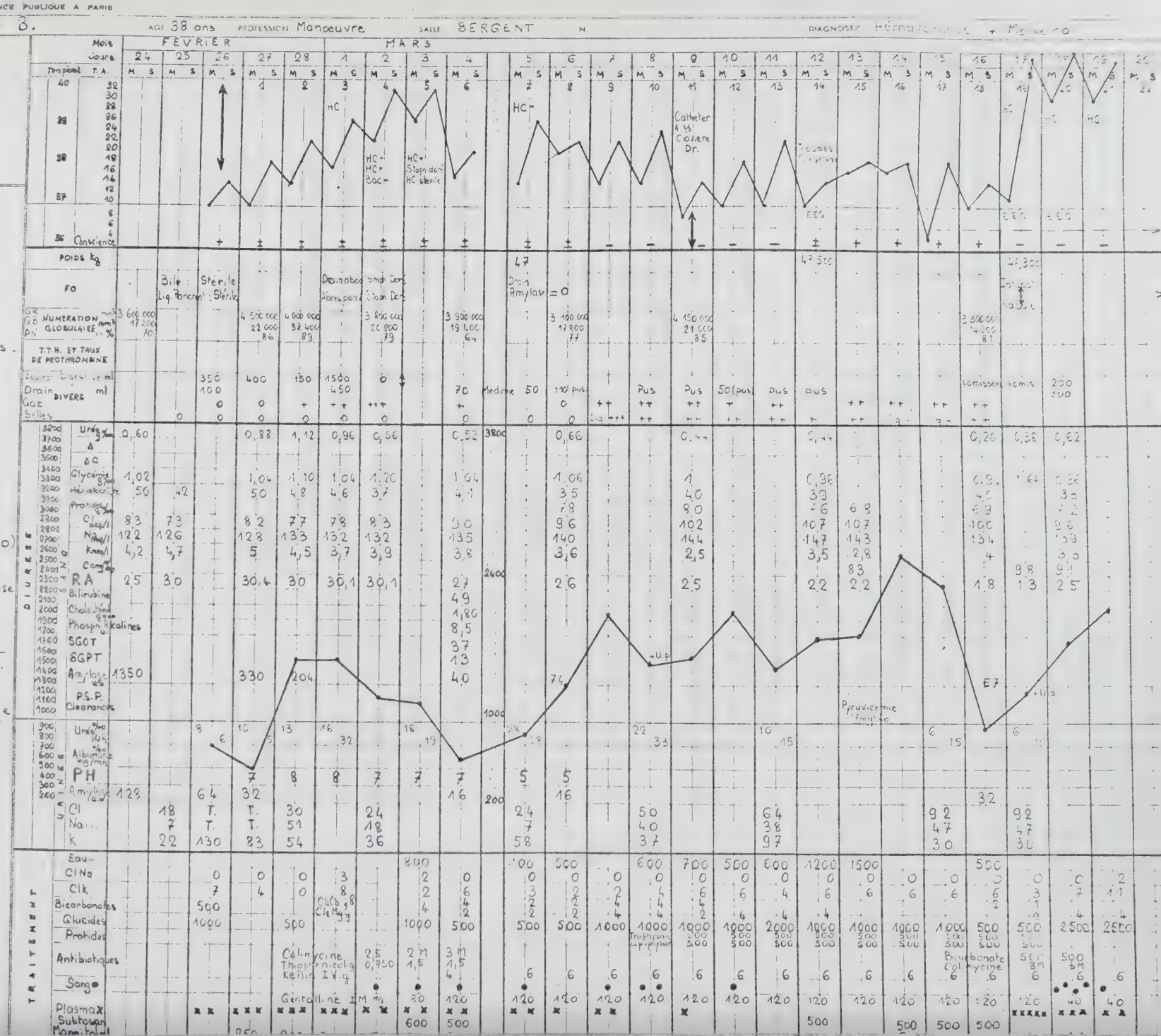

LES CYTOSTEATONECROSES CUTANEES D'ORIGINE PANCREATIQUE

Signalées depuis longtemps (le premier cas fut publié par BERNER en 1908), elles n'ont été mises que récemment sous le projecteur de l'actualité, puisque la plupart des observations ont été rapportées dans les dix dernières années.

Les premières observations concernaient les cancers du pancréas, nous les verrons plus loin.

Les formes avec pancréatites n'apparurent qu'à partir de 1946 (BLAUVELT (5), étant entendu que les formes aigües nécrotico-hémorragiques furent d'abord signalées suivies par les formes moins bruyantes, avec ou sans fibrose (OPPERMAN (43)

Actuellement, le bilan s'établit de la façon suivante :

- Formes avec cancer du pancréas : une quinzaine d'observations environ ;
- Formes avec pancréatites : vingt neuf observations y compris la nôtre.

Toutes les variétés de pancréatites peuvent être en cause (LEVRAT (32).:

- Des formes aigües ou subaigües compliquées ou non de faux kyste ;
- des formes chroniques fibreuses voire calcifiantes ;
- des formes cryptogénétiques ou compliquant une lithiase biliaire, un ulcère gastro-duodénal, une cirrhose ;
- des formes traumatiques (Observations de IMMELMAN (25) et L. LEGER (30) - Etudes expérimentales de TURAI (62).

Les signes cutanés suivent de une à trois semaines les poussées de pancréatite.

Ces cytostéatonécroses d'origine pancréatique sont caractérisées :

I - Cliniquement par la triade de SCHMID (53) :

a) Placards hypodermiques évoluant souvent, mais non toujours vers le ramollissement et la fistulation avec élimination d'un liquide huileux ou d'une substance pâteuse.

b) Phénoménes ostéo-articulaires associant à des arthrites pseudo-goutteuses des images lacunaires microgéodiques.

On relève dans la littérature la présence de douleurs articulaires, soit localisées, soit diffuses, parfois accompagnées d'épanchement dans soixante pour cent des cas.

ACHARD (1), pense que les lésions ostéo-articulaires observées au cours des cytosteatonécroses sont plus fréquentes quand ces dernières sont associées à un cancer du pancréas plutôt qu'à une pancréatite. Les lésions observées sont alors des géodes épiphysaires des os longs, associées à des nécroses médullaires étendues et à une réaction périostée.

c) Une éosinophilie sanguine ;

d) certains auteurs y ajoutent, comme caractéristiques (BROUET (8) - JUNIPER (27) :

- l'évolution vers l'abcédation avec stérilité du liquide ;
- la fièvre et les sueurs ;
- la persistance de signes généraux pendant des semaines.

.../...

Le tout évoluant par poussées séparées par des rémissions plus ou moins complètes.

2 - Histologiquement

Les cytostéatonécroses d'origine pancréatique sont caractérisées par des plages de lipo-nécrose massive et liquéfiante des lobules adipeux, avec forte prédominance de la nécrose sur la réaction inflammatoire, et surtout présence de savons calcaires.

3 - Sur le plan humoral

Certains auteurs ont décrits un syndrome humoral de la cytostéatonécrose (BOUSKELA-SWERLING (7), comprenant :

- Eosinophilie sanguine, déjà signalée ;
- Hypoprothrombinémie ;
- Hypoprotidémie portant surtout sur les albumines ;
- Hyper-alpha-globulinémie ;
- Chute de la lipémie ;
- Chute du cholestérol et du rapport E/T;
- Chute de l'uricémie ;

Dans l'observation de MOUCHET (42), les auteurs ont retrouvé certains éléments de ce syndrome :

- hypo-protidémie à 57 g. au mois de Mars, contre 69 g. en Janvier ;
- une hyper-alpha-globulinémie ;
- une lipémie basse à 2 g. en Mars (N.: 5 à 8 g.)
- une chute du cholestérol : 0,80 g. pour mille en Mars, contre 2,2 g. en Janvier ;

.../...

- enfin, une chute de l'uricémie : 35 mg. en Mars, contre 56 mg. pour mille en Janvier (N.: 40 à 50 mg. pour mille).

En ce qui concerne notre observation, nous relevons de la même façon :

- Une hypoprothrombinémie (76% en Janvier et 71% en Février) ;
- une hypo-protidémie modérée 62 g. pour mille ;
- une hyper-alpha-globulinémie également modérée ;
- uricémie et lipémie n'ont pas été demandées.

Les cytostéatonécroses sous-cutanées disséminées peuvent donc se voir :

I - AU COURS DES PANCREATITES.

II - AU COURS DES CANCERS.

Nous allons maintenant passer en revue les observations rapportées dans la littérature en insistant particulièrement sur les pancréatites.

Nous verrons tout d'abord, en détail, les huit dernières observations précédentes. Puis, nous ferons un bref rappel de celles rapportées concernant les cancers, à l'aide d'un tableau récapitulatif, en ajoutant dès maintenant que sur les treize cancers du pancréas rapportés :

- 9 étaient des épithéliomas acineux ou tubulo-acineux
- 2 étaient des adéno-carcinomes (BELSKY - SZYMANSKY 50)
- 2 des épithéliomas indifférenciés (HEGLER 23 - LIEVRE 33)

OBSERVATION de SCHRIER et MELMON (1965).

Le 13 Août 1964, un Caucasien de 44 ans présentait des douleurs abdominales associées à des vomissements. Pendant deux ans persistèrent les douleurs de l'hypocondre gauche, ainsi que les nausées. Pendant huit mois précédents l'hospitalisation : recrudescence des douleurs de l'hypochondre gauche irradiant vers l'épaule gauche, anorexie et amaigrissement de 15 kgs.

Cinq jours avant l'hospitalisation, apparition de nombreux nodules rougeâtres et dépressibles sur les deux membres inférieurs. On ne retrouve pas la notion d'ictère d'hématémèse ou de meloena.

ANTECEDENTS

- Alcoolisme certain ;
- pas de prise de médicament récente ;
- aucun autre antécédent particulier.

L'EXAMEN PHYSIQUE montre la maigreur extrême du malade, dont la T.A est de : 14/9, le pouls à 120 pulsations par minute, la fréquence respiratoire est de 18 par minute, et la température est normale.

L'examen cutanéo-muqueux révèle un angiome sur la face antérieure du thorax, une langue rouge, pas d'ictère ni xanthome.

Il existe un épanchement pleural gauche important, de même qu'un ascite et un météorisme abdominal diffus.

L'examen des membres inférieurs montre :

- un oedème prétibial et malléolaire bilatéral;
- + des chevilles "inflammatoires"
- + des nodules multiples dépressibles et érythémateux, de 1 à 2 centimètres de diamètre, siègeant sur la face antérieure des tibias.

.../...

Apparus le premier jour de l'hospitalisation, tous les éléments sont du même âge.

PENDANT LES DEUX PREMIERES SEMAINES DE L'HOSPITALISATION, les examens pratiqués montrent :

- Hyper-leucocytose à 10-20.000 G.B. par millimètre cube;
- Une élévation signaficative du taux de l'amylasémie oscillant entre 200 et 600 unités S. (N. : 40 à 160/ unités S.)
- Un taux de lipase sanguine = 0,9 unités, soit normal;
- Exploration fonctionnelle hépatique subnormal.

La radio pulmonaire objective un épanchement pleural gauche important dont une ponction de 1000 millilitres révèlera sa haute teneur en amylase (1500 unités S.).

Le dosage des antistreptolysines sériques, les prélèvements de gorge, l'électrocardiogramme et les tests cutanés à la tuberculine et à la coccidioïdomycose, sont normaux.

On pensa d'abord à une pancrétite associée à un érythème noueux.

Au cours de l'évolution la tachycardie, la fièvre intermittente et les douleurs de l'hypocondre gauche persisteront.

LE 3 SEPTEMBRE 1964, soit au 21ème jour d'hospitalisation, subitement, le malade présente :

- dyspnée, cyanose et hypotension.

L'examen montre une thrombophlébite des membres inférieurs.

Malgré un traitement vasopressif et hépariné, le malade décèdera d'un arrêt cardiaque.

A L'AUTOPSIE.

1 - embolie pulmonaire massive avec occlusion des artères pulmonaires droite et gauche.

2 - hémithorax gauche contenant plus de deux litres de liquide.

3 - pancréatite aiguë sur pancréatite chronique avec un petit pseudo-kyste de la tête du pancréas.

LA BIOPSIE CUTANEE, montrera une liponécrose focale du tissu sous-cutané bordé par un exsudat nucléaire polymorphe. Il n'existe pas d'atteinte vasculaire ni réaction granulomateuse.

OBSERVATION DE ZELLER & HETZ -1966 (68)

Un homme de 57 ans est admis à l'hopital le 6 Janvier 1964 pour des hypodermites des membres inférieurs.

Trois semaines auparavant il avait noté l'apparition de zones rougeâtres de un demi-centimètre de diamètre environ, et évoluant en une semaine. Il n'y avait pas d'antécédent immédiat de maladie ou de traumatisme.

Trois mois plus tard, le malade subit une cholécystectomie associée à une cholédochostomie avec le diagnostic post-opératoire suivant :

- Cholécystite
- Sténose cholédocienne modérée
- Pancréatite chronique fibreuse.

Foie et pancréas étaient de consistance anormalement dure, et l'on retrouvait dans les antécédents un long passé d'alcoolisme.

L'EXAMEN PHYSIQUE A L'ENTREE

Température 37°2 C. s'élevant jusqu'à 38° 3 C. Le pouls est à 100-120 par minute; la pression artérielle est à 14/9.

Il existe quelques râles de la base droite, et l'examen de l'abdomen un léger météorisme mais pas d'ascite ni organe anormalement palpable.

L'examen neurologique ne retrouve qu'une trémulation de la langue et des extrêmités. Il n'y a pas d'adénopathies.

De multiples zones papuleuses violacées, de 0,5 à 6 Cm. de diamètre furent notées sur les membres inférieurs. Ces lésions :

- étaient indolores,
- n'étaient pas entourées d'une zone érythèmateuse ,
- possédaient une surface plane et le centre des papules était velouté au toucher.

.../...

Les examens de laboratoire étaient normaux à l'entrée, sauf :

- 12450 G.B. par millimètre cube, dont 74% de polynucléaires neutrophiles, 11% de lymphocytes et 2% de monocytes.
- la glycémie est de : - 1,44 g.pour mille à jeun
  - 1,80 g.pour mille après le repas
- l'urée sanguine est normale
- le taux de prothrombine est égal à 55% de la normale.

Deux des lésions des jambes furent incisées deux jours après l'admission et quelques gouttes d'un produit épais et gélatineux jaunâtre fut obtenu pour la mise en culture. Deux des cultures ne montrèrent aucune positivité. L'examen direct révélant quelques globules blancs. Trois hémocultures furent négatives.

UNE SEMAINE APRES -

Apparition d'un syndrome confusionnel avec désorientation temporo-spatiale, et tandis que la distension abdominale augmente sans qu'aucune douleur ou sensibilité de l'abdomen n'apparaisse, les lésions des membres inférieurs se ramollissent progressivement, se résorbent partiellement pour parvenir en fin de compte, au "niveau" du reste du membre.

Cependant de nouvelles localisations de ces lésions papuleuses violacées apparurent notamment aux points de pression (sacrum, épaules).

L'atteinte se généralisa à tout le corps sauf la face.

Ces lésions d'abord étiquetées infiltrations hémorragiques ou pyodermes, ne répondirent pas autraitement antibiotique

Le météorisme abdominal s'accentua sans que n'apparaisse de douleur ou rigidité de la paroi.

La biopsie d'une lésion cutanée montra :

- une nécrose focale du tissu adipeux et des fibres sous-cutanées.
- une infiltration inflammatoire à lymphocytes monocytes et polynucléaires sans granulomes inflammatoire évident.
- la présence d'un léger épaississement des artérioles et des petites artères.

Suivant la biopsie on arrêta le traitement antibiotique, et une corticothérapie fut mise en route.

DEUX SEMAINES APRES L'ADMISSION

L'hémorragie montrait une hyperleucocytose à 12250 G.B. par millimétre cube. La vitesse de sédimentation était à 53 mm. à la première heure.

Cliniquement :
- la distension abdominale augmentait malgrè le traitement.
- beaucoup de lésions cutanées virèrent au brun foncé et devinrent planes ; l'épiderme des papules prenant un aspect brillant squameux et lisse.
- la température du malade restant élevée : 39,4° C.
- une tachypnée apparut.

LA TROISIEME SEMAINE : Le malade mourut.

L'AUTOPSIE

Les extrêmités, surtout inférieures, sont couvertes de lésions atteignant à la fois le derme et l'hypoderme. Quelques uns d'entre eux étaient devenus fluctuants et contenaient un matériel brunâtre et nécrotique.

Le tissu graisseux de l'omentum, du mésentère, et de l'espace rétro-péritonéal, était le siège d'une cytostéatonécrose étendue ; ils étaient également induré et oedématié. On notait des adhérences.

.../...

Le foie : poids : 1800 grammes. Capsule granuleuse et à la section : fermeté.

Le canal cholédoque montre une dilatation minime et les tissu environnants sont oedématiés.

Le pancréas est petit, grisâtre, ferme, induré et oedematié. Siégeant au niveau de la têteet érodant la veine porte, existe un gros kyste de 8 cm. de diamètre et contenant un matériel brun noirâtre.

Une partie de la paroi de la veine porte est formée par le kyste pancréatique et le canal pancréatique se draine dans kyste.

La veine contenant des thrombi-bruns noirâtres et épais du sang brunâtre.

Le tissu graisseux péripancréatique était très induré oedématié et nécrotique.

Un dosage sanguin montra : Amylasémie : 1800 u.S. - Lipasémie : 8,5 ml.

OBSERVATION DE MOUCHET -1966 (42)

Observation n° 1

Un homme de 58 ans est admis le 12 Janvier 1965 pour syndrome douloureux abdominal. Il s'agit d'un homme corpulen au visage couperosé, se plaignant depuis 10 ans de crises douloureuses abdominales d'abord localisées à l'hypochondre droit, et irradiant vers l'épaule droite, puis devenant rapidement épigastriques à type de brûlures avec irradiations postérieures en ceinture. Les crises surviennent tous les deux mois, durent trois ou quatre jours, et sont calmées par d'abondants vomissements et une débâcle diarrhéique faisant suite au ralentissement du transit cotemporain des douleurs.

Il n'y a jamais eu d'élévation thermique ni de signes de rétention biliaire.

Plusieurs crises plus violentes ont entrainé diverses hospitalisations :

La première semaine de Novembre 1962, où les subocclusions spontanément régressives dominent le tableau ; durant cette période, sera constatée une insuffisance hépatique "biologique". Un an après, la crise douloureuse et l'état de choc font porter le diagnostic de pancréatite aigüe ; ce diagnostic sera confirmé par les données biologiques, sans que le transit gastro-duodénal ne montre d'anomalies particulières.

Un traitement par les anti-enzymes entraîne une amélioration clinique alors que l'amylasémie reste plusieurs jours élevée. Le malade sort de l'hopital, refusant le traitement par les anti-enzymes.

Le 12 Janvier 1965, date de la dernière crise douloureuse, le malade est hospitalisé dans le service du Dr. MOUCHET (Foch-Suresnes). Le bilan s'établit ainsi :

.../...

- Apyrexie, T.A. : 17/9 - pouls : 76/min.
- Léger météorisme abdominal - petite défense de l'hypochondre droit et de l'épigastre, laissant quand même palperle foie à 2 travers de doigt, sous le rebord du gril costal. Le toucher rectal est normal.
- les examens complémentaires montrent :

Biologiquement : - amylasémie : 660 U.S.
- amylasurie : 128 U.W.

Radiologiquement : des calcifications pancréatiques à l'examen de l'abdomen sans préparation.

Le diagnostic est : Poussée aigüe de pancréatite chronique.

SOUS TRAITEMENT (aspiration gastro-duodénale, anti-enzymes et para-sympatholytiques). L'amélioration clinique est spectaculaire et l'amylasémie s'effondre au bout de 72 heures.

Le 20 Janvier 1965, nouvelle crise douloureuse cédant à l'augmentation des doses d'anti-enzymes. A partir du lendemain, alors que le syndrome abdominal clinique passe au second plan, alors que jamais aucune masse palpable ou percutable n'a pu être mise en évidence, l'amylasémie va se maintenir à un taux supérieur à 1000 U.S. allant parfois jusqu'à 1800 U.S. quelque soit le traitement, et des manifestations cutanées vont apparaître.

Le 20 Janvier 1965

1)- Des douleurs de la cheville droite avec oedème périarticulaire ainsi qu'un placard érythémateux sur la face antérieure du coup de pied vont apparaître et faire discuter : - arthrite septique
- réaction allergique à des perfusions I.V. dans les veines du pied.

.../...

2) - Des nodosités rouges, de la taille d'une pièce de un franc, dermo-épidermiques, très douloureuses, surtout à la pression, apparaissent simultanément sur la face interne du tiers inférieur de la jambe droite ; cette éruption évoque un érythème noueux ; elle disparaîtra en quatorze jours.

3) - Puis de nouvelles nodosités apparaissent par poussées successives, principalement au niveau des membres, et évoluent parfois, quand elles ne disparaissent pas spontanément vers la fistulisation soit isolément, soit après avoir conflué formant ainsi de vastes décollements cutanés.

Simultanément, diverses articulations deviennent douloureuses et sont parfois le siège d'épanchements : cheville gauche, articulations interphalangiennes des troisiéme et quatrième doigt de la main gauche (11-2), épaule gauche, cheville droite et gauche, genou droit (26-2) genou gauche (4-3).

RADIOLOGIQUEMENT, sur les nombreux clichés faits à l'occasion des algies, une seule lésion est notée : Ostéolyse non homogène, sans destruction totale de la corticale du tiers inférieur et du péroné droit avec une importante réaction périostée (8-3-65).

Parallèlement, l'état général s'altère, la température s'élève et oscille entre 38 et 39° C., une polynucléose se développe à partir du 1-2-65 sans éosinophilie et restant à plus de 20.000 G.B. par mm. cube; la V..S.reste au-dessus de 56 mm. à la première heure. Les hémocultures sont toutes négatives. Les cultures du liquide articulaire comme celui du pus "vert-grisâtre" ou du "liquide gris-marron" ou du "liquide verdâtre" retirés des nodules devenus fluctuants resteront toutes stériles.

.../...

L'EXAMEN HISTOLOGIQUE D'UN NODULE prélevé sur l'épaule gauche le 15 Février, montre dans le derme une sorte d'abcés constitué par des éléments inflammatoires et des plages de nécrose banale sans signe de spécificité ni de malignité. Il semble donc s'agir d'une nécrose intradermique et l'on évoque alors le diagnostic de cytostéato-nécrose disséminée évoluant de pair avec une pancréatite résistante au traitement par les anti-enzymes;(Dr.MORIN)

Divers examens biologiques sont demandés :

SERUM : - Lipémie = 2 g.pour mille (N.: 5 à 6 g. pour mille)

- activité lipasique : 0,75 (N. : inférieure à 0,8)

EPANCHEMENTS ARTICULAIRES :

- Activité lipasique : 2,1
- Activité amylolytique : 1900 U.S.
- Activité protéolytique : moyenne.

DEVANT L'AGGRAVATION DE L'ETAT GENERAL, on porte l'indication de laparotomie exploratrice.

Le compte-rendu opératoire rapporte :

- des lésions de cytostéaonécrose, en particulier une énorme plaque sur la racine du mésentère ;
- un kyste postérieur de la tête du pancréas (alors que le corps et la queue sont subnormaux) ; qui contient de multiples calculs bruns plus ou moins incrustés dans la paroi, soit solides et irréguliers, soit faibles ;
- la cholangiographie montre une compression rétro-pancréatique incomplète du bas cholédoque, et une pancréatographie, après intubation du Wirsung que l'on trouve ouvert dans kyste, objective une injection rétrograde du canal de WIRSUNG et des canaux pancréatiques du corps et de la queue.

.../...

Il n'ya aucune injection vers la tête.

Cholécystostomie et kysto-jéjunostomie par une anse en "Y" terminent l'intervention.

L'EXAMEN ANATOMO--PATHOLOGIQUE des lésions mésentériques prélevées, confirme le diagnostic de cytostéatonécrose.

Les suites opératoires seront mauvaises et marquées par un altération de l'état général avec ictère et troubles psychique le transit ne reprendra pas totalement ; une nouvelle efflorescence de lésions cutanées surviendra tandis que les taux d'amylasémie et d'amylasurie redeviendront normaux.

La mort surviendra le 28 Mars 1965.

L'examen du liquide de ponction du kyste pancréatique montrera :

- activité lipasique : 2,1 U.
- activité amylolytique : 500 U.S.
- activité protéolytique : 0

L'AUTOPSIE revèle :

- une petite collection purulente de l'arrière cavité;
- pas de modification du pancréas depuis l'intervention;
- sténose du canal de WIRSUNG.

Observation n° 2

Un homme de 34 ans est admis au C.M.C FOCH le 13 Octobre 1954 pour un placard d'aspect inflammatoire, légèrement infiltr du pied droit, peu sensible, ayant débuté une semaine auparavant et accompagné de petits frissons. Au cours du mois précédent il a présenté un élément identique d'évolution spontanément résolutive au niveau du pied gauche.

ANTECEDENTS

Depuis Avril 1954, le malade a présenté à plusieurs reprises des douleurs épigastriques pendant quelques jours, d'allure irrégulière, avec accentuation de la douleur quand il se penchait en avant.

.../...

En Juillet, une crise a été violente et s'est accompagnée d'une augmentation du nombre des selles. Il a maigri de 7 kg., a perdu l'appétit ; un transit gastro-duodénal et un lavement baryté n'ont apporté aucune explication à ces douleurs. De même, la recherche de parasites dans les selles a été négative.

A l'entrée :

- fièvre d'abord à 38°8 C. puis irrégulière : 37°2- 39°
- le placard cutané, déjà en rétrocession, est limité au dos du pied et à la face interne de la cheville ; il n'y a pas de signes articulaires à ce niveau ;
- l'examen pulmonaire montre une matité de la base droite et des frottements pleuraux à l'auscultation;
- il existe un météorisme abdominal avec matité symptomatique d'une ascite peu abondante.

Les ponctions pleurales et péritonéales ramènent un liquide citrin. Le reste de l'examen est normal.

Quatre jours plus tard apparaissent trois nodules dermiques de type érythème noueux sur l'avant bras droit.

Divers examens biologiq ues sont effectués :

- hémocultures : négatives ;
- hyperleucocytose à 14.700 G.B. avec polynucléose neutrophile : 87% ;
- V.S. : 100-113-120. Fibrinémie 5,80 g/l. et 7 g/l.;
- protides totaux normaux. Hyper-alpha 2 et hyper-gamma-globulinémie ;
- cuti-réaction fortement positive ;
- l'examen cyto-chimique du liquide de ponction pleurale et péritonéale montre :
    - formule mixte avec nombreuses hématies, polynucléaires, lymphocytes et cellules endothéliales;
    - albumine : respectivement 16,4 et 17 g./l.

L'examen radiologique pulmonaire est normal.

.../...

DU.20 Octobre au 12 Novembre

- Traitement par salicylate peros et I.V.
- Chute de la température en 48 heures ;
- Régression des signes cutanés ;

Le 2 Novembre apparition d'une arthrite de l'articulation interphalangienne proximale de l'index droit. Huit jours plus tard, la fièvre réapparait.

DU 13 Novembre au 5 Décembre

- Traitement antituberculeux par triple antibiothérapie spécifique ;
- amélioration de la température ;
- reproduction de l'ascite malgrè quatre ponctions (13 litres au total), et augmentation du taux de l'albumine de l'épanchement (28 et 27 grammes).
- toutefois, l'état général reste médiocre.

DU 5 Février au 15 Février 1955.

Traitement par cortisone à doses dégressives de 200 à 50 mg. prodie, au début avec une couverture antibiotique.

La température se normalise, l'ascite se tarit, et l'état général s'améliore.

Pendant toute cette évolution l'hémogramme a montré :

- une anémie constante ;
- une hyperleucocytose variable (10.600 à 26.200) avec polynucléose neutrophile ;
- l'éosinophilie s'est élevée à 12%
- la V.S. s'est normalisée.

La radiographie de l'index droit montre une vaste zone lacunaire dedécalcification occupant les deux tiers inférieurs de "P2" avec érosion de la face palmaire de la corticale.

.../...

Le malade sort le 13 Février 1955, sans que l'on ait pensé à établir une relation entre son histoire douloureuse abdominale, dont nous n'avions pas été les témoins et le contexte que nous constations fait de : fièvre, de signes cutanés d'une polysérite et d'une manifestation ostéo-articulaire. Le traitement mis en oeuvre traduisant les errements du diagnosti (maladie de BOUILLAUD atypique, Bacillose, collagénose).

Au début du mois de Mars de la même année, nouvelle crise douloureuse abdominale violente, calmée par un traitement comportant atropine, novocaïne et chlorpromazine ; le transit gastro-duodénal est toujours normal.

De Mai à Juin 1955 on note deux crises modérées avec gonalgies droites.

A partir du 13 Novembre, de violentes douleurs épigastriques , permanentes, augmentées par la flexion du tronc en avant, et survenant par accès paroxystiques avec irradiations dans l'hypochondre gauche, vont faire leur apparition, de même qu'une diarrhée aqueuse avec selles pâteuses.

Le 21 Novembre RE-HOSPITALISATION -L'examen montre :

- une sensibilité épigastrique
- une masse perceptible de l'hypochondre gauche
- foie et rate sont normaux, il n'existe pas d'ascite.

Biologiquement : - V.S. 10-30-63
- Amylasémie 425 U.S.
- H.G.P. normale
- protides totaux : 60,5 g/l.

Radiologiquement : - le transit gastro-duodénal revèle alors :

"la petite courbure verticale se trouve horizontalement fixée comprimée et refoulée vers la gauche, et on note la présence de microcalcifications dans la zone s'inscrivant entre le rachis et la petite courbure gastrique".

.../...

LE 6 Décembre 1955 le compte-rendu opératoire sera le suivant :

- Vésicule biliaire saine ; présence de deux tâches de cytostéatonécrose au niveau du petit épiploon ; infiltration de la P.C. gastrique ; pancréatite oedémateuse ; pas d'ulcus de l'estomac.

Le duodénotomie suivie du cathérérisme du canal de WIRSUNG montre l'ouvrification d'un kyste du pancréas. Mise en place d'un drain de KEHR.

Les suites opératoires seront satisfaisantes.

A l'occasion de troubles trophiques des membres inférieurs, d'ailleurs en rapport avec une phlébite contractée en 1955, le malade sera revu en Juillet 1965, soit 10 ans après.

Il ne présente plus aucune crise douloureuse accusant seulement une diarrhée chronique qui s'accompagne de dénutrition et d'insuffisance coronarienne.

OBSERVATION DE LEGER -1966 (30)

Une jeune fille de 21 ans est victime le 20 Octobre 1965 d'un accident de la circulation avec contusion épigastrique dûe au volant. Dans la nuit apparaitront des douleurs abdominales et des vomissements.

Du 21 Octobre au 3 Novembre elle sera hospitalisée une première fois en raison de la persistance de ces éructations et des ces vomissements. Le 9 Novembre : deuxième hospitalisation pour fièvre apparue, semble-t-il à la suite d'angine et de vomissements. Le transit baryté gastro-duodénal montre un duodénum distendu jusqu'à "D3", avec aspect de pince mésentérique, mais la largeur du cadre apparaît normale.

Le 10 Novembre apparaissent les premiers signes articulaires : d'abord la cheville gauche, puis la cheville droite ; ces articulations sont rouges et douloureuses, entraînant une impotence fonctionnelle, des douleurs, une insomnie et des sueurs. De plus, on note une tuméfaction de la cheville gauche.

Biologiquement : - Hémogramme 14.000 G.B. ; 15% d'éosinophiles ;
- Amylasémie : 331 mg. % en sucres réducteurs ;
- amylasurie : 1024 U.W.

Traitement : ZYMOFREN, sans résultat apparent.

Par la suite, les coudes devinrent douloureux et se bloquèrent; une tuméfaction de la partie inférieure du bord cubital de l'avant bras droit apparut. Le tableau algique polyarticulaire se complète par des douleurs des articulations tempero-maxillaires avec difficulté à l'ouverture de la bouche : on discute alors l'arthrite sérique, mais il n'y a pas eu d'injection de sérum anti-tétanique. Les tuméfactions périarticulaires des deux chevilles et de l'avant-bras droit se présentent sous l'aspect de placards rouges.

Un traitement salicylé et corticoïde n'apporte aucune amélioration.

Les radiographies des chevilles montrent un discret décollement périosté malléolaire externe droit.

.../...

L'examen de l'abdomen montre une tuméfaction épigastrique débordant la ligne médiane vers la droite. L'état général est médiocre avec fièvre et vomissements. Un transit gastro-duodénal pratiqué le 24 Novembre révèle un élargissement du cadre duodénal.

Les tuméfactions péri-articulaires se sont alors modifiées : elles sont devenues fluctuantes.

En regard des malléoles externes et internes des deux chevilles et sur le bord cubital de la partie inférieure de l'avant-bras droit, ces tuméfactions sont larges, très proéminentes, et d'un diamètre de 5 cm. environ. La peau est violacée, amincie au centre, laissant redouter une ulcération prochaine. Une large auréole rouge entoure la lésion.

Bien que le chiffre d'amylasémie ne soit que de 362 U.S., et celui de l'amylasurie de 64 U.W., la tuméfaction épigastrique et la répétition des vomissements incitent à intervenir, le 27 Novembre 1965.

Compte-rendu opératoire :

- infiltrat oedemateux de la paroi et du tissu cellulaire sous-péritonéal ;
- ascite assez abondante ;
- stéatonécrose disséminée au niveau des épiploons. Cette stéatonécrose paraissant assez ancienne est de consistance cartonnée et se présente en placards de 1 cm. carré environ (prélévement).
- tuméfaction inflammatoire bloquant l'antre et le côlon ;
- ponction à l'aiguille entre estomac et côlon : on tombe dans une cavité kystique d'où l'on ramène une vingtaine de millilitres de liquide dont l'aspect est différent de celui de l'ascite ;
- l'injection de produit de contraste dans la cavité objective une image circulaire kystique de la taille d'une noix ;
- sur l'aiguille restée en place, on effondre la paroi du kyste d'où on évacue du tissu nécrotique sphacélé.

.../...

Incision sur le bord cubital du quart inférieur de l'avant-bras droit :

- on tombe sur une cavité d'une trentaine de centimètres cubes contenant une gelée visqueuse brunâtre. La poche est détergée ce qui amène à trouver le versant postérieur : un muscle d'aspect normal.

Au niveau de la cheville gauche :

- double incision externe et interne sus malléolaire d'où l'on évacue du liquide d'aspect identique, de coloration cependant plus rouge.

ANATOMO-PATHOLOGIE

1)- Les fragments épiploïques sont le siège d'une cytostéatonécrose typique.

2)- Le tissu prélevé dans le kyste pancréatique est un magma nécrotique ou hémorragique, en périphérie duquel on reconnait un peu de tissu adipeux montrant des lésions de cytostéatonécrose.

3)- La biopsie cutanée au niveau du poignet montre :
- épithélium Malpighien normal ;
- derme : éléments annexiels normaux ;
- hypoderme : est occupé par une formation vasculaire dont la paroi musculaire est dissociée ;
- en profondeur, le tissu adipeux subit des remaniements inflammatoires mais pas de cytostéatonécrose.

4)- La biopsie musculaire montre :
- une dissociation des fibres par des suffusions hémorragiques et oedémateuses, renfermant quelques cellules inflammatoires ;
- de nombreux faisceaux sont le siège d'altération dégénératives, allant fréquemment jusqu'à la nécrose.

Les vaisseaux sont un peu congestifs.

.../...

5) - Les étalements effectués aux dépens du liquide nécrotique de la collection développée au voisinage du poignet droit ont été fixés à l'alcool - éther et colorés à l'hématéine-éosine.

D'autres étalements fixés au formol ont fait l'objet d'une coloration des graisses par le noir soudan. Ce liquide présente un aspect nécrotique et fibrineux, et contient :

- des globules rouges ;
- des cellules inflammatoires, monocytes et polynucléaires ;
- des éléments plus grands à cytoplasme spumeux, qui répondent à des lipophages.

L'aspect de liquide de nécrose périarticulaire de la cheville gauche est sensiblement identique.

EN CONCLUSION, et sous l'angle anatomo-pathologique, il s'agit d'une nécrose pancréatique avec foyers de cytostéatonécrose évocateur d'une pancréatite aigüe hémorragique.

Au niveau du fragment cutané on ne retrouve pas de liaisons de cytostéatonécrose, mais seulement quelques suffusions hémorragiques et une réaction hypodermique.

La biopsie musculaire montre de graves lésions dégénératives ou nécrotiques des faisceaux musculaires.

Les liquides de nécrose péri-articulaire du poignet droit et de la cheville gauche sont de type inflammatoire, et lipophagique, et sont riches en dépôts lipidiques.

Les résultats des examens biochimiques pratiqués sur le sang et sur les échantillons prélevés en cours d'intervention sont les suivants :

.../...

1) - Dans le sang :-lipasémie = 3,30 U.CHERRY (N.: inférieur à 1,5 U.)

-élastase spontanément active = 0

2) - Liquide d'ascite / Liquide du kyste

		Liquide d'ascite	Liquide du kyste
- Lipase	:	3 U.	80
- Amylase	:	1130	1720
- Trypsine	:	0	0
- Elastase spontanée	:	0	0,8 U./ml.
- Elastase trypsine	:	0	2 U./ml.

3) - Collections sous cutanées : légère activité trypsine sur gélatine.

L'EVOLUTION FUT RAPIDEMENT DEFAVORABLE, et la malade décèda le 4 Décembre 1965.

OBSERVATION DE LEVRAT - 1968 (32)

Un homme de 63 ans présenta au début de l'année 1963 des crampes douloureuses épigastriques sans horaires précis durant 2 à 3 jours.

En Février 1966 les douleurs augmentèrent en intensité et s'accompagnèrent d'un amaigrissement. Le transit gastro-duodénal et les radios du colon étaient normales. On notait une éosinophilie à 12% et une hyper-alpha2-globulinémie sérique. L'évolution se fit vers l'aggravation malgrè le traitement,et le malade maigrit de 23 kg. en trois mois.

En Juin 1966, au cours d'une hospitalisation dans une clinique, on notait :

- lésions cutanées des membres inférieurs ressemblant cliniquement à un érythéme noueux, mais dont l'histologie répondit : Maladie de WEBER CHRISTIAN.

Ascite de moyenne importance.

Amylase sérique : 2000 U.S.- Amylase urinaire : 125(U.W

Le traitement anti-enzymes n'eut aucune action sur les douleurs.

Le 6 Juillet 1966 : intervention avec le diagnostic préopératoire de Pancréatite aigüe probable.

Les chirurgiens trouvèrent :

Une ascite (II), deux tâches jaunâtres sur le mésentère pouvant être d'origine pancréatique, une inflammation importante de la tête et de la face antérieure du pancréas mais pas de kyste ni dilatation du canal pancréatique.

Les suites opératoires furent mauvaises : augmentation de l'ascite, de la fièvre, du taux des enzymes sériques, et des lésions cutanées.

.../...

Le 16 Aout 1966, à l'entrée à l'hôpital : l'état général du malade est très altéré : anorexie, amaigrissement, asthénie intense, fièvre à 39° C. en plateau pendant 10 jours.

Les douleurs abdominales sont devenues diffuses et capricieuses. L'examen montre :

- 1) l'ascite, un oedème des membres inférieurs ; l'absence d'ictère ;
- 2) une réaction pleurale gauche minime ;
- 3) des nodules érythémateux, indurés de 1 cm. de diamètre en moyenne, à bords réguliers, non confluents, non fistulisés, siégeant sur les mollets, le avant-bras et les bras ;
- 4) des lésions veineuses, de type phlébite superficielle atteignant les veines superficielles des membres supérieurs et inférieurs, l'abdomen, le thorax, et même les veines temporales superficielles ;
- 5) une diminution importante des pouls radiaux et huméraux gauches ;
- 6) une arthrite aigüe de l'articulation inter-phalangienne-proximale du troisième doigt de la main droite, avec fistulisation de la peau le quatrième jour et écoulement d'une substance huileuse jaunâtre. Celle-ci n'apparaîtra que trois semaines après l'entrée, au moment où les lésions cutanées sont en voie de régression.

Le reste de l'examen est normal.

De nombreux examens complémentaires sont pratiqués :

La numérationformule sanguine montre une hyperleucocytose à 20.000 avec polynucléose neutrophile à 92%.

L'exploration fonctionnelle hépatique est subnormale.

L'examen du liquide d'ascite montre :

- liquide citrin, trouble et Rivalta " + "
- Protéines : 34,5 gr/l/
- cellules : polynucl. : 95% ; lymphocytes : 5%
- amylase : 460 U.S.
- lipase : 350 U./ml.

.../...

Taux d'amylase dans le sang, les urines et le liquide d'ascite

Voir tableau :

		18-6	1-7	15-8	1-9	15-9	10-10	15-12
AMYLASE-	sang.	1800	3600	610	1035	510	1050	175
	urine	6000		2090	9700	8750	5468	1510
	ascite			460	2065	805		90
LIPASE	sang			266				15,45
	ascite			341			51,5	3,75

Bilan de la coagulation et de l'hémolyse : normaux.

Transit gastro-duodénal et voies biliaires : normaux.

AU TOTAL :

Malade porteur d'une affection pancréatique depuis trois ans avec ascite, pleurésie, nodules cutanés, phlébites superficielles, thrombose artérielle du membre supérieur gauche, arthrite d'une articulation inter-phalangienne proximale et un syndrome infectieux avec polynucléose et température à 39° C. et une inondation périphérique enzymatique.

La pancréatite subaiguë est très probable et les examens ultérieurs vont essayer de préciser la nature exacte des troubles cutanés, vasculaires et osseux.

Examen anatomo-pathologique d'un nodule cutané : premier stade de la maladie de WEBER CHRISTIAN, ;

Radiographies de tout le squelette :

- réactions périostées exhubérantes ,
- géodes des doigts ;
- séquelles de vieux traumatisme au niveau de l'inter-phalangienne proximale du troisième doigt.

Traitement : antibiothérapie et extraits pancréatiques.

Evolution : - résolutions des douleurs abdominales ;
- persistance de l'ascite et de la fièvre ;
- l'arthrite guérit en 15 jours avec restitution ad intégrum ;
- les signes cutanés disparaissent en trois semaines en laissant une cicatrice déprimée et de couleur chamoisée.

.../...

On adjoint alors au traitement des perfusions d'anti-enzymes, mais elles seront mal supportées, et l'on sera contraint d'arrêter au bout de la cinquième perfusion.

APRES UN MOIS

Cliniquement : nette amélioration .

Biologiquement : les taux sériques et ascitiques restent élevés.

TROIS MOIS APRES, soit le 16 Aout 1966 :

Apparition d'un ictère par rétention clinique et biologique. Les taux d'enzymes pancréatiques sont normaux.

INTERVENTION pour dérivation biliaire.

Lessuites opératoires seront simples : l'ascite régressera en un mois.

LE 22 MARS 1967, le malade décèdera.

OBSERVATION DE GORDON - 1968 (17)

Cas Numéro 1

Homme vu une première fois en 1959 pour des crises de douleurs abdominales ayant entraîné une laparotomie révélant une nécrose graisseuse extensive due à une pancréatite hémorragique.

En 1963, nouvelle crise suivie de cholécystectomie.

Octobre 1965, nouvelle crise douloureuse abdominale disparaissant rapidement.

Une semaine plus tard, cependant, apparition d'une douleur et d'un oedème de la jambe gauche et de la cheville, suivie deux jours plus tard d'une éruption de nodules rouges et douloureux autour de la cheville et des coudes. Les nodules ont une coloration rouge-jaunâtre.

Cliniquement on pensa à une cytostéatonécrose, mais la biopsie montra des lésions d'érythème noueux.

On l'hospitalisa avec le diagnostic de pancréatite aigüe, mais au cours de l'évolution le malade fit un collapsus et décèda.

L'examen post-mortem : les nodules cutanés furent étiquetés liponécrose et l'on trouva de même une liponécrose étendue rétro-pancréatique et périrénale droit.

Cas numéro 2

Homme blanc de 50 ans qui avait une histoire de cholécystectomie en 1951 et un ulcère du duodénum en 1953, fut admis en Mars 1966, avec antécédents quatre semaines auparavant, de douleurs continuelles du pied, et d'un traitement par l'indométacine.

Son admission à l'hopital fut motivée par l'apparition d'un oedème des chevilles.

Au cours de l'évolution on nota :

- une insuffisance respiratoire intermittente ;
- des douleurs épigastriques ;
- des douleurs permanentes dans les membres inférieurs ;
- une température à 38° C.

De nombreux examens complémentaires furent pratiqués, mais devant le peu de renseignements fournis, une laparoscopie fut effectuée, au cours de laquelle une biopsie du péritoine montra un processus liponécrotique de même que l'examen anatomopathologique des nodules des membres inférieurs.

A l'autopsie : Cytostéatonécrose extensive de l'épiploon et du tissu graisseux sous-cutané ; pancréatite chronique et embolie pulmonaire multiple.

En marge des cytosteatonécroses observées au cours d'autenthiques pancréatites, deux observations d'érythème noueux clinique et anatomique ont été rapportées par des auteurs Lilloi

Il faut cependant noter que dans l'observation numéro 1 on notait une discrète réaction lipophagique à l'examen anatomopathologique des lésions. Voici ces observations :

OBSERVATIONS DE PARIS - 1968 (45)

Observation n° 1

Un homme de 53 ans ayant pour antécédents une gastrectomie pour ulcus en 1950, fut hospitalisé pour :

- des douleurs épigastriques datant de trois mois ;
- un amaigrissement de 5 kg.
- une ascite ;
- un oedème des membres inférieurs.

L'examen clinique et biologique du malade montre :

1)- une cirrhose décompensée d'origine ethylique, avec exploration fonctionnelle hépatique normale.

2) - L'absence de varices oesophagiennes.

3) - Une ascite hématique renfermant 12 g./l. de protides quelques globules rouges, 90% de polynucléaires et 10% de lymphocytes.

.../...

Le traitement diurétique amena une nette amélioration.

Au cours de l'évolution, favorable, on nota l'apparition d'un érythème noueux. L'examen histologique de cette éruption montra :

- des lésions hypodermiques : infiltrats à polynucléaires assez diffus, accompagnés d'extravasation de quelques globules rouges et de la présence d'un pigment hémosidérinique entre les cellules adipeuses de l'hypoderme.
- il existe quelques lésions d'endothélite des capillaires, avec discrète nécrose fibrinoïde de la paroi, mieux visible dans le derme.

Conclusions : Les lésions assez peu spécifiques d'hypodermite nodulaire aigüe entrent dans le cadre d'un érythème noueux.

Il n'existe aucune lésion de cytostéatonécrose et aucun granulome lipophagique à cellules géantes.

De nouvelles investigations montrèrent dans le liquide d'ascite : 4096 U.W. d'amylase/ml., et dans les urines : 1024 U.W./ml.

Le diagnostic de pancréatite chronique fut porté ; l'évolution se fit vers la rétrocession en trois semaines.

Observation n° 2

Homme de 43 ans. Depuis une intervention abdominale en 1957 pour syndrome douloureux épigastrique, paroxystique sur fond continu (sans autre précision), le malade présente à des intervalles très irréguliers, des douleurs épigastriques sans irradiations particulières et sans rapport avec les repas.

Ces douleurs sont accompagnées de vomissements bilieux ou de nausées.

Au cours de l'hospitalisation :

.../...

Cliniquement : Douleur épigastrique et de l'hypochondre droit à la palpation ; pas d'hépatosplénomégalie ni hypertension portale. Le reste de l'examen est normal.

Radiologiquement : Pneumo-cholangie ; reflux baryté dans la voie biliaire principale. Cadre duodénal normal ; cholangiographie I.V. normale (pas de lithiase).

Biologiquement : Les examens sont normaux, à part une éosinophilie à 8-10%, vérifiée à plusieurs reprises.

L'examen coprologique montrera plusieurs fois : stéatorrhée et créatorrhée.

Au bout de huit jours de traitement sympomatique, il y eut une amélioration clinique, exceptée la persistance d'un fébricule oscillant. Le neuvième jour, apparut une éruption de type erythème noueux sur l'avant-bras gauche.

Histologiquement :

- des infiltrats inflammatoires de type lymphohistiocytaire avec de très rares polynucléaires neutrophiles et parfois éosinophiles.

L'absence de lésions du type stéatonécrose, et il est observé que de très rares cellules géantes de type "corps étrangers" avec discrèts phénomènes de lipophagie.

- nombreux pigments hémosidériniques.

Conclusion : Hypodermite nodulaire aigüe ressemblant à un érythème noueux, avec prédominance de lésions autour d'un vaisseau hypodermique. Par contre, les lésions de cytostéatonécrose et de lipophagie sont minimes.

T A B L E A U X R E C A P I T U L A T I F S

CYTOSTEATONECROSES

ET

PANCREATITES

° ° °

° °

TABLEAU N° 1 - (D'après MENAGER - Thèse Paris 1965)

TEURS NNEE	SEXE AGE	SIEGE ET CARACT.DES LESIONS CUTANEES.Nbre de poussées	FIEVRE SANG	EXAMEN ABDOMINAL	AFFECTION PANCREATIQUE diagnostic	Nbre.poussées	Evolution	SIEGE DE LA LIPONECROSE osteo.art.	abdominal	Thorac
AUVET 946	F. 41	4 membres, fesses, 2 poussées	- -	-	pancréatite aigüe Lith.Biliaire	1	Mort	-	-	-
ARCELLI 954	F. 56	4 membres, fesses, paroi abdom.Ulcération ou confluence. 1 poussée	- -	-	pancréatite aigüe	1	Guérison en 40 jours	-	-	-
SHNER 958	H. 57	cuisses, tronc, 1 poussée			pancréatite aigüe nécrotique	1 (1 mois après éclosion nod.	Mort	-	-	-
YORAL 959	H. 28	1 nod.sur bras droit 1 nod.sur jambe G. 1 poussée	+ -	Hépatomég. ascite	pancr.Chro. cirr.LAENNEC Lith.vésic.	4	Stabilisat.	-	-	-
BRAY 959	H. 44	membres inférieurs ≠ : éryth.noueux 1 poussée	+ 18900 G.B. Eosino 7%		pancr.aigüe pseudo.kyste nécrotique péritonite	4 précédant l'éclosion nodulaire	Guérison	-	-	-
OHEN 958	H.	1 poussée érythémat. Présence d'une polyarthrite.	amylase sang: 1200		pancréatite	1 poussée contemporaine		-	-	-
CRLOW 960	H. 45	Jambes, mains, avant-bras- 1 poussée	+		poussée aig. depancréat. compliq.une pancr.chron. calcifiante	1 poussée contemporaine de l'éruption	Mort	-	-	-
RLOW 960	H. 30.	extrémités inf. 1 poussée (2chevilles atteintes)	?		pancréatite aigüe	1 poussée contemporaine de l'éruption	Guérison	-	-	-
RLOW 960	H. 37	Extrémités inf. 1 poussée (2 chevilles atteintes)			pancréatite aigüe	1 poussée contemporaine de l'éruption	Guérison	-	-	-
YMANSKY 960	H. 57	mollet G.puis thorax et abdomen.Articul. chevilles, coudes,	amylase 512 u. 19.000	masse mal limitée	pancréatite chronique	3 ou 4 poussées durant les 2	Mort	+	Pancréas	-

TABLEAU N° 2 - (D'après MENAGER -Thèse Paris 1965)

UTEUR NNEE	SEXE AGE	SIEGE ET CARACT.DES LES.CUTAN.NBRE.POUSSES	FIEVRE S SANG	EXAMEN ABDOM.	AFFECTION PANCREATIQUE Diagnostic	Nbre poussées	évolution	SIEGE DE LA NECROSE GRAISS Ostéo-art	abdomin.	Thor
ZYMANSKY 1960	H. 39	Extr. inf. certains fluctuants.I poussée	amylase 165 à 1488	Hépatomég. masse hypoch. gauche	pancr. aigüe	4,avant celle contemp.de l'éruption	Guérison en 1 mois			
ZYMANSKY 1960	F. 34	membres inf.1 poussée atteinte articul.des chevilles		ascite	pancr.Chr. pseudo-kyste	1 durant un mois avant l'éruption	mort		pancréas péritoine	
ZYMANSKY 1960	H. 38	jambes, thorax. 1 poussée	11650 G.B. Eosin: 6%	masse hypochond. droit		2, avant celle contemp. de l'éruption	Guérison			
CPERMAN 1962	H. 54	Généralisée.Prédominant aux extrémités 1 poussée			pancr.aigüe nécrotico-hémorrag.	1 poussée précédant l'éruption	Favorable			
DETGLIN 1962	H. 53	cuisses, jambes,mains et pieds;avec polyarthralgies. 3 poussées	+ - 12 pous. fébriles	Hépato-splénomég. à la 11éme	Pancr. avec nécrose massive	Plus de 10 poussées	Favorable			
LUCAS 1962	H. 46	Eclosion disséminée 2 poussées. (ulcération pouce D.)	24.000 Eosino: 6% Amylase 600 u.		Pancr.		mort			
MOORE 1963	H. 53	Extrémités,épaules disposition linéaire 1 poussée	+		fibrose pancr. Chron.Ulcus perforé	2 poussées	Mort		tuméfaction tête e corps du pancréas. Pancréas mésentère Mésocolon.Gr. rétro-périton.	
MMELMAN 1964	F. 7	Jambes,fesses et poignet G. 2 poussées	Amylase 1608 3000 u.	masse épigastr.	Pancr. post-traumatique	5-Eclosion nod.à la 3éme Ostéolyse cub.à la 5éme	Guérison		Epiploon mésentère	
MMELMAN 1964	H 62	Cuisse G.coude D. 2 poussée.att.des artic. du bassin et de fémurs tibias			Pancr. calcifiante	Nombreuses	Favorable			
ITZPATRICK	F. 57	Jambes. 1 zone fluctuante.	+	Eosino 3% amylasémie 250 u.R.	Pancr. cholécystite avec	5	Favorable			

Les pancréatites n'ont pas l'apanage de ces lésions de cytostéatonécroses cutanées disséminées, et les cancers du pancréas peuvent provoquer les mêmes lésions.

En 1965, DE GRACIANSKY rapportait une remarquable observation de ce type, remettant du même coup l'ensemble de la question des cancers du pancréas sous le feu des projecteurs de l'actualité.

Cette observation concernait une femme de 56 ans chez laquelle se succédent pendant 6 mois des poussées éruptives de nodules dermo-hypodermiques rouges et douloureux siègeant d'abord sur les membres puis sur le tronc et l'abdomen, mais respectant le visage.

Lors des premières poussées, les nodules régressant spontanément en une quinzaine de jours, laissant une cicatrice légèrement pigmentée avec petite desquamation, cicatrice légèrement déprimée, sans qu'il y ait de véritable dépression en fossette ou en soucoupe.

A partir du quatrième mois d'évolution, certains nodules s'ouvrent comme des abcès, laissant s'écouler un liquide huileux ou pâteux, blanchâtre, amicrobien.

Toute l'évolution reste hautement fébrile et les hémocultures répétées restent stériles.

Au quatrième mois de l'évolution, le foie augmente légèrement de volume. La laparoscopie montre la surface hépatique lisse sans nodule. La ponction biopsie du foie fait découvrir un adéno-carcinome dont l'origine ne put être précisée. Aucun signe en effet, ni douleur, ni ictère, ni grosse vésicule, ni masse palpable, n'attirait l'attention sur une affection pancréatique.

Les deux premières biopsies cutanées de nodules avaient fait porter le diagnostic de maladie de WEBER CHRISTIAN, car la lésion était primitivement hypodermique sans pivot vasculaire.

Il n'existait pas en effet, de lésion de liponécrose caractéristique, mais seulement des coulées oedémateuses infiltrées de polynucléaires non altérés, séparant les unes des autres les cellules adipeuses.

.../...

La troisième biopsie cutanée, faite 3 semaines avant la mort, montre des foyers de stéatonécrose hypodermique, renforçant ainsi l'hypothèse d'un cancer du pancréas.

L'AUTOPSIE montra un petit cancer de la tête du pancréas, anictérique, méconnu pendant la plus grande partie de son évolution.

L'observation de DE GRACIANSKY venait peu après celle de LIEVRE (33), et de onze autres rapportées par BERNER, HEGLER, TITONE, AUGER, OSBORNE, JACKSON, BESLKY, SCHMID, SZYMANSKY, ALCANTARA et WUKETICH.

Nous reproduisons ici le tableau schématisant ces observations (d'après MENAGER) Tableau n° III.

T A B L E A U R E C A P I T U L A T I F

CYTOSTEATONECROSES

ET

CANCERS DU PANCREAS

°°
° °

TABLEAU N° 3 - (D'après MENAGER -Thèse Paris 1965)

AUTEUR ANNEE	AGE	SIEGE DES LESIONS CUTANEES	FIEVRE SANG	EXAMEN ABDOMINAL	TUMEUR PRIMITIVE PANCREATIQUE Siège	taille	metastases	SIEGE DE LA NECROSE GRAISSEUSE ostéo-artic.	abdomen	thorax
ENNER O 1908		Mollets D. & G. extension aux extrémités	+		queue	tête enfant	O	O	Pancréas, péri-tumoral, mésentère	O
HEGLER OHLWILL 1930	68	Jambes. Extens. aux ext. Att. artic.: Mains, cheville genoux, poignets.	+ Eosino: 3 à 5%	masse hypoc. G.	queue	tête enfant	fémur	+	Péri-tumorale	Plèvre péric. poumons
ITONE 1936	56	Genoux, extrémités, tronc. artic.: hanche, coud		gros foie nodulaire	tête obstr. canal.	pomme	foie	+	étendue	Plèvre Péricarde
GER C. 1947	56	Talons, extrém. tronc artic.: mains, coudes	+ Eosino: 8%	foie nod. dur	queue	5 cm.	foie	O dans les art. examinées	péri-tumorale	Péricarde
BORNE 1949	59	Orteils, chevilles, tronc art.: chev., coudes, gen.	+ Eosino: 7 à 11%	Masse hypoc. G. et épig.	corps	24 x8 cm	foie, ggl. région port.	?	péritumorale	?
CKSON 1952	59	Jambes, coudes, tronc extrém. Artic.: coude D.	+ Eosino: 17%	Hépatomég. pas de masse	corps		foie	+	péritumorale	O
LSKY H. 1955	59	Extrémités, tronc. artic.: chev. et genoux	+ Eosino: 5%	Hépatomég.	tête obstr. can.	1 cm.	foie	+	mésentère périt. surrénale	Plèvre Péricarde
HMID M. 1957	71	Pieds, membres, thorax artic.: coudes, doigts	+ Eosino: 6 à 37%	gros foie	queue	5x4x4 cm.	foie	+	pancréas péri-tumoral.	O
YMANSKI 1961	59	Extrémités. Gros orteils, cheville G.	+ Eosino: 11%	masse hypoch. G.	?	?	foie ggl. péritoine	O	Rétro-périton	O
CANTARA 1962	83	coude G. bras, jambes extension au thorax	+ -	O	queue	13 cm.	O	+ tibias	péri-tumorale	O
KETICH 1963	64	Jambe D. extension abdo. Polyarthralgies	+ - 8%	masse médiane	tête	15x13x6cm	foie	+	pancréas, foie	O
LIEVRE 1964	62	cheville D. jambe, cuisse, deltoïde, avant-bras	irrég. 5%	hépatomég. dureté	corps	volumineuse	foie	+	mésentère	O
CIANSKY NAGER	56	Jambes, coudes, thorax	+ 5 à 16%	hépatomég.	tête	4 cm.	foie	+		

DISCUSSION

Ainsi, les cas de cytostéatonécrose disséminée au cours des pancréatites forment-ils une véritable gamme(DE GRACIANSKY (14).

- Certaines sont tout à fait comparables à celles observé dans les cancers ;
- dans d'autres les nodules cutanés sont plus ou moins masqués et régressent;
- la fièvre est absente dans la moitié des cas ;
- de même que les lésions ostéo-articulaires ;
- l'évolution est favorable dans les deux tiers des cas.

Toutefois, la majorité des auteurs s'accordent à donner à l'éruption observée dans les pancréatites, certains caractères plus personnels, d'ordre évolutif, et qui doivent être soulign

Dans les pancréatites, en effet, les nodules :

- ne sont habituellement pas confluents ;
- ne forment pas de vastes placards ;
- peuvent se ramollir mais ne se fistulisent que très rarement ;
- ont le plus souvent une évolution régressive en quelque jours ou en deux à trois semaines ;
- évoluent en plusieurs poussées éruptives.

D'autre part, on observe habituellement un parallélisme entre les crises douloureuses abdominales de la pancréatite et les éruptions de nodules, mais il est fréquent que ceux-ci n'a paraissent qu'un temps variable après le début de la pancréati

.../...

Enfin, dans quelques cas, les nodules le plus ouvent ass ciés à des polyarthralgies et à de la fièvre, précèdent les m nifestations abdominales de la pancréatite qui peut alors êtr méconnue.(KUSHNER VOETGLIN cités par DE GRACIANSKY (13) - WORMSLEY MAC MORRIS cités par GORDON (17).

Les pancréatites et les cancers peuvent donc réaliser u même syndrome clinique de cytostéatonécrose cutanée disséminé ce qui est en faveur d'un processus commun de diffusion enzym tique.

La responsabilité des enzymes ne fait aucun doute."Quel enzyme autre que la lipase (et de quelle autre origine que pa créatique) pourrait être responsable de la liquéfaction du mat riel lipidique et de la dissociation des graisses neutres avec libération des acides gras, si bien démontré dans ce cas" demandait DE GRACIANSKY à propos de l'observation rapportée plus haut.

Dans nombre de cas, un accroissement de l'activité des différents enzymes fut noté par les auteurs :

- LIEVRE (33) trouve dans le liquide de ponction articulai une activité lipasique.
- D. COHEN (10) une activité amylolytique à l'aspiration d'un nodule de jambe, ainsi que SCHOPP et BEERMAN (10).
- LEGER (30) retrouve des activités lipasiques et amylasiq dans le sang, le liquide d'ascite, et dans le liquide de ponction du kyste ; il trouvera même, et c'est sur ce dernier point que cette observation est intéressante, un activité trypsique sur gélatine dans le liquide de ponct des collections sous-cutanées.

LEGER ajoutait que, sachant qu'il s'agissait d'une nécrose de tissu graisseux local, il y avait lieu de penser que cette nécrose est provoquée par l'activité du même ferment, que cel ci soit produit par le pancréas ou qu'il trouve in situ un pr cessus d'activation.

Il n'est pas non plus discutable que la nécrose graisseuse se fasse aux dépens des tissus qui se trouvent sur place.

Expérimentalement, la nature de ces enzymes a été bien étudiée.

PANABOKKE (44) montre, chez le rat, que l'action des enzymes n'est probablement pas le fait de tel ou tel enzyme, mais d'une action conjuguée de ceux-ci :

- l'injection dans le tissu graisseux d'extraits actifs du pancréas contenant trypsine, lipase, amylase, produi une nécrose graisseuse ;
- l'injection de trypsine cristalline est sans effet, de même que l'injection de lipase seule ou de lipase additionnée de trypsine ;
- l'injection de lécithinase produit une nécrose graisseuse modérée;
- l'injection d'amylase produit de petites zones de nécrose superficielles.

LANGERHANS montra que la nécrose de tissu graisseux s'obtenait avec du suc pancréatique frais, alors qu'une préparation commerciale de trypsine s'avérait inactive.

De toutes façons, il n'existe pas seulement des lésions graisseuses, mais aussi des lésions vasculaires, intéressant la paroi des veines et des artères régionales et prédominant sur la media. (BOUSKELA (7) - (RICH et DUFF (48).

Des lésions artérielles sont également retrouvées par JACKSON (26) au niveau des foyers de cytostéatonécroses sous-cutanées, qui signale en outre des thromboses multiples de veines. De la même façon des lésions veineuses à type de thrombophlébites multiples des veines superficielles sont notées par LEVRAT (32).

LIEVRE signale également une lésion artérielle avec sclérose sous-intimale.

.../...

LEGER, enfin, trouve une nécrose de la fibre musculaire elle-même. Ce fait n'est pas retrouvé ailleurs dans la littérature.

Quant aux voies de pénétration de ces enzymes vers la périphérie et à l'existence d'éventuels véhicules d'enzymes, BLAUVELT (5) pense que l'inflammation aigüe de la glande pancréatique prédisposerait au passage de fragments microscopiques de tissu pancréatique dans le système porte, le pancréas étant drainé par de nombreux petits vaisseaux se jetant dans les veines du tronc spléno-mésaraïque.

Cette conception ayant pour elle "l'allure véritablement septicémique" de la maladie, et expliquant par ailleurs la rareté de l'élévation des taux des enzymes dans le sang.

Mais elle a contre elle (MORIN, FABIANI (42), les trois faits suivants :

- Dans les cancers on n'a jamais constaté de métastases tumorales voisines des lésions des nécroses, sauf dans un cas (HEGLER (23).
- Les barrières capillaires pulmonaires et hépatiques devraient arrêter les embolies ou pour le moins fournir un lieu électif de prolifération, ce qui n'est pas le cas.(IMMELMAN (25).
- Enfin, la constatation de taux élevés de lipase dans le sérum filtré est en faveur du caractère libre de ces enzymes.

La voie de dissémination, quant à elle, serait, pour certains, lymphatique et de toutes les façons également sanguine en ce qui concerne les parties déclives du corps. (LEGER- (30). PERRY (46) montra que les zones de nécroses graisseusesétaient en relation étroite avec les vaisseaux lymphatiques.HATANO (21) démontra pour sa part, à l'aide

.../...

d'injection de bile dans les canaux pancréatiques, provoquant ainsi une pancréatite aigüe, démontra que l'accroissement du taux d'amylase restait toujours inférieur dans le sang portal à celui du chyle ; il en est de même pour les taux de lipase.

Au total, le système lymphatique semble donc constituer une des voies importantes de diffusion des enzymes pancréatiques dans les pancréatites aigües.

La dissémination des mêmes enzymes par voie sanguine serait moins importante et en tout cas plus tardive. L'observation de ZELLER (68) étant à rapprocher de ce mode de dissémination.

La discussion ne serait pas complète si l'on ne prenait en considération le rôle d'un éventuel mécanisme d'immunisation (LEGER (30). Etant donné une réelle augmentation du taux sérique des enzymes pancréatiques, la rareté des lésions cutanées peut être expliquée, en partie, par la nécessité de l'action conjuguée de différents enzymes. LEGER et coll. insistent sur le rôle de la trypsine et de ses conséquences vasculaires qui apparait à leurs yeux très important.

Ainsi, si cette optique des choses était vérifiée, le rôle des substances anti-trypsiques dont parle JUNIPER (27) pourrait expliquer mieux encore la rareté de ces lésions.

"On peut concevoir, en effet que les substances anti-trypsiques, en s'opposant à l'action de la trypsine sur les vaisseaux sanguins périphériques et sur les membranes cellulaires, rendent innofensives la lipase circulante dont l'action sur les cellules graisseuses ne peut s'exercer qu'après activation préalable de la trypsine". L'éosinophilie sanguine serait par ailleurs un témoin de ces faits.

.../...

L'aboutissement de tels mécanismes physio-pathologiques étant :

- les lésions de cytostéatonécrose disséminée
- les lésions vasculaires intéressant la paroi vasculaire et prédominant sur la média,
- mais aussi lésions thrombotiques dont l'origine serait une thrombose par hypertrypsinémie selon un shéma :
  - Nécrose endothelialе...>Afflux plaquettaire ....> Thrombose.

LA MALADIE DE WEBER CHRISTIAN

HISTORIQUE

Le terme de "maladie deWEBER CHRISTIAN" fut donné par BI en 1936, à une maladie décrite en 1892 par PFEIFFER (47).

PARKES-WEBER en 1925 donna à la maladie le nom de "relapsing nodular non suppurative panniculitis", reprenant ainsi le terme de panniculite utilisé par les auteurs Scandinaves et Anglais pour désigner l'inflammation chronique et fibreuse du tissu hypodermique.

CHRISTIAN (9) en 1928, devait, lui, adjoindre le qualificatif de "fébrile". On est en droit de se demander si l'absence apparent de cette affection en France n'est pas due en partie à une interprétation différente nosologique et étiologique des hypodermites (DEGOS, (12).

L'ANCIEN CONCEPT

C'est en 1925 donc que WEBER décrit une affection caractérisée par des nodules inflammatoires dermo-hypodermiques n'évoluant jamais vers la suppuration, mais manifestant une propension particulière pour la récidive.

Histologiquement, il montre que les lésions sont liées à une lipophagie des cellules graisseuses hypodermiques.

Puis, les observations se multipliant, on s'aperçoit successivement :

- que le trait clinique le plus suggestif est l'évolution des nodules vers une dépression en cupule;
- qu'il existe des formes avec manifestations viscérales, voire même des cas mortels;

.../...

- que certaines formes peuvent évoluer vers une liquéfaction centrale ;
- que d'autres enfin se présentent sous des aspects plus dégradées.

Sur le plan histologique, on oppose dans le même temps:

Les panniculites, maladies par atteinte élective du tissu adipeux aux hypodermites, maladies à pivot vasculaire, dans lesquelles les cloisons interlobulaires participent au processus pathologique. Le tableau clinique pouvait dès lors être shématisé (GUILAINE):

a) Sur le plan clinique

1) La maladie frappe surtout la femme entre 30 et 60 ans. Les mêmes proportions ont été données par HARPER (20) qui retrouve sept malades du sexe féminin sur neuf cas. Il note par ailleurs la très grande fréquence d'un terrain obèse.

2) L'affection qui procède par poussées entrecoupées de rémissions, est caractérisée par des nodules dont la taille varie de un à plusieurs centimètres de diamètre. Ces nodules enchassés dans l'hypoderme restent mobiles sur les plans profonds. Ils font légèrement saillie en surface, et le tégument qui les recouvre est tantôt normal, tantôt érythémateux, selon la profondeur de l'élément. De consistance ferme, ils sont légèrement sensibles et évoluent vers une atrophie hypodermique conditionnant une dépression centrale en "fossette" ou en "soucoupe" quand la lésion s'étale en placard.

Contrairement aux nodules des hypodermites, ils débordent les membres inférieurs pour atteindre le tronc, les membres supérieurs, parfois même le visage.

Certains peuvent confluer.

Les lésions apparaissent en quelques heures et persistent plusieurs semaines ; les différentes poussées font cohabiter des éléments d'âge différent. Le nombre des lésions varie de quelques unités à plusieurs dizaines.

Chaque poussée est annoncée par un mouvement fébrile, qui précède ou accompagne l'éclosion des nodules. La fièvre dépasse fréquemment 39° C. entraînant des frissons, des céphalés, des courbatures, quelques troubles digestifs, et peut se prolonger plusieurs semaines.

L'hémogramme montre inconstamment une leucopénie, et dans les cas typiques une éosinophilie.

Les poussées évolutives, uni, pauci, ou multi-nodulaires sont généralement séparées par des rémissions de quelques semaines à plusieurs mois.

Toutefois, dans certains cas graves, elles se soudent, et déterminent un tableau de fièvre ondulante.

Le plus souvent, ces poussées surviennent sans cause déclenchante apparente. Certaines, toutefois, paraissent déclenchées par un traumatisme, une infection intercurrente, la prise d'un médicament.

Toutes les lésions cutanées ne laissent pas de séquelles; certaines sont susceptibles de régression complète. Néanmoins, la plupart évoluent vers l'atrophie cupuliforme définitive, tant et si bien que les formes totalement résolutives restent sujettes à caution.

La durée de la maladie esttrès variable d'un cas à l'autre on avance fréquemment le chiffre moyen de 2 à 3 ans.

.../...

A côté de cette forme typique, trouvent place :

A) Des formes dans lesquelles les nodules évoluent vers un ramollissement central et aboutissant à une liquéfaction huileuse, sans véritable suppuration, mais donnant lieu à une fistule (panniculites dites liquéfiantes) (HOYOS -(24).

B) Des formes avec manifestations viscérales.

a) Certaines sont en rapport avec le processus lipo-agresseur qui déborde le pannicule sous-cutané et atteint :

1) les franges graisseuses articulaires, donnant lieu à des mono ou à des oligo-arthrites inflammatoires pseudo-goutteuses; (LEVRAT -(32), plus rarement à un tableau de polyarthrite.

2) les franges graisseuses du péricarde se traduisant par des douleurs pseudo-angineuses ou par un épanchement péricardique.

3) le tissu adipeux sous pleural (LEVRAT - (32), également responsable d'épanchements.

4) la graisse mésentérique ou épiploïque, réalisant dans l'immédiat un tableau aigü pseudo-chirurgical à plus long terme, un tableau pseudo-tumoral de compression extrinsèque gastrique ou intestinal.

5) La graisse médullaire enfin, avec image radiologique lacunaire ou microgéodique.

b) D'autres sont liées à la mobilisation des graisses : hépato-splénomégalies fluxionnaires rappelant celles de l'hyperlipémie essentielle (GUILAINE).

c) D'autres enfin, n'ont pas de rapportévident avec la lipo-agression, mais sont simplement liées au,terrain sur lequel évolue la maladie : lithiase biliaire, cirrhose du foie, diabète, cancer secondaire du foie, etc...

.../...

Toutes ces manifestations extra-cutanées posent le problème des formes viscérales pures de la maladie (SIGUIER-(55).

C) Des formes mortelles qui répondent à deux types shématiques :

1) Observations dans lesquelles l'issue fatale paraît sous la dépendance d'une lipo-agression diffuse, pluri viscérale ayant entraîné ou non des embolies graisseuses (poumon, foie, cerveau). L'observation rapportée par ARNOLD (4) en 1963, en est l'illustration : elle concerne un homme de 72 ans, qui :

- en 1958 vit apparaître une éruption nodulaire que l'examen anatomo-pathologique affirma être une maladie de WEBER CHRISTIAN typique.

- en 1960, fut hospitalisé une première fois pour une poussée d'insuffisance cardiaque, puis, quelques mois plustard, une seconde fois à l'occasion d'une chute. Cet accident sera suivi d'un coma compliqué de broncho-pneumonie et la mort surviendra dans un tableau d'hémorragie cérébrale.

L'autopsie montra l'infiltration généralisée par un processus d'allure néoplasique blanc jaunâtre de toute la graisse du corps ; histologiquement, la preuve sera faite qu'au niveau des dépôts graisseux des diverses cavités du corps (möelle osseuse, graisse rétro-péritonéale, périrénale, mésentère, etc...) existe une cytostéatonécrose disséminée caractéristique.

2) Observations dans lesquelles l'issue fatale est liée à une complication intercurrente (tuberculose, surinfections diverses, etc...) ou à une cause précise qui n'a pas de rapport évident avec la maladie (cancer du foie, maladie de HODGKIN,..)

.../...

Seules les premières mériteraient le nom de panniculites systématiques (STEINBERG- (56).

D) Des formes avec symtômes attirant l'attention sur le pancréas (de GRACIANSKY -(13) :

- diabète (MACHACEK -(36)
- association avec une pleurésie de la base gauche d'étiologie indéterminée ;
- l'association avec des troubles digestifs à type de douleurs abdominales, nausées, vomissements ;
- anomalies chimiques telles que taux excessifs d'amylasémie ou de lipasémie.

E) Des formes dégradées : aucun des symtômes tenus pour spécifiques de la maladie de WEBER CHRISTIAN n'est en réalité constant :

- Il est des formes apyrétiques ; il en est qui ne récidive pas, en particulier chez l'enfant (adiponécrose multinodulaire aigüe de ROYER). La fameuse dépression en cupule manque dans certaines formes indiscutables, ou bien existe dans d'autres affections hypodermiques qui sont manifestement étrangères à la maladie de WEBER CHRISTIAN. Toutes ces formes sont parfois groupées sous le nom de syndrome de ROTHMAN-MAKAT.

a) sur le plan histologique

Tous les auteurs insistent sur le début des lésions en plein centre du lobule adipeux et le respect des septa, ce qui les oppose aux hypodermites, en particulier à l'érythème noueux, à l'érythème induré de BAZIN, aux sarcoïdes noueuses disséminées.

Classiquement, chaque nodule évolue en trois phases (LEVER-(31) :

.../...

- LA PHASE INFLAMMATOIRE, caractérisée par une exocytose massive intra-lobulaire, d'abord constituée exclusivement de granulocytes, puis les jours suivants de formule plus panachée.

- LA PHASE LIPOPHAGIQUE, caractérisée par l'apparition d'histiocytes macrophages, dont le cytoplasme se charge peu à peu de graisse, d'où un aspect spumeux et clair caractéristique.

Cette réaction lipophagique de "Wücheratrophie" s'observe dans d'autres inflammations de l'hypoderme (érythème induré de BAZIN) mais elle est ici très importante, avec une prépondérance de cellules écumeuses.(DEGOS (12).

- LA PHASE FIBREUSE, enfin, avec disparition progressive des foyers de lipophagie qui sont remplacés par un tissu cicatriciel, capitonnant l'hypoderme d'où la fossette de surface.

Classiquement, on insiste sur l'absence de lésions vasculaires, à l'inverse de l'érythème induré de BAZIN où l'on trouve de larges nappes d'infiltrats centrés par un vaisseau très altéré ou thrombosé avec nécrose. Cependant, des lésions d'endovascularite et de périvascularite ont été décrites, et ont servi d'arguments en faveur d'une "maladie du collagène".

De même, classiquement, il n'y a pas de saponification.

b) Sur le plan étiologique

L'existence de formes, ou :

- une infection généralisée, ou locale ;
- une intolérance médicamenteuse (Halogènes: HARPER (20)- corticostéroïdes, notamment à doses massives comme l'ont rapporté ROENIGK (49)- et TARANTA (59);
- un processus allergique ;

.../...

- des troubles endocriniens ;
- le froid (HAXTHAUSEN (22), SALOMON, BEERMAN, cités par HOYOS(2 4) et AGHA (3);
- Cryoglobulinémie et sensibilité au froid, (cas de GRIEN et ROTHMAN cités par HOYOS (24);
- Un traumatisme;

ont paru déclencher la maladie, et fait considérer la maladie de WEBER CHRISTIAN comme un syndrome secondaire à de multiples causes plus ou moins analogues à celles des autres hypodermites.

Elle n'en serait dans cette optique qu'une forme un peu particulière, par certains de ces caractères cliniques, et l'atteinte inflammatoire du tissu adipeux, sans réaction vasculaire importante.

Mais beaucoup d'auteurs n'admettent pas cette manière de voir, et considèrent la panniculite de WEBER CHRISTIAN comme une maladie autonome, de nature inflammatoire, dont l'origine est encore inconnue.

C'est dans cet esprit que l'on a voulu l'intégrer dans le cadre des collagénoses ou des affections para-rhumatismales. (RUBENS-DUVAL- (51)- MACOUL (38).

En marge de ses données, et toujours sur un paln étiologique, il faut citer deux observations particulières de syndrome de WEBER CHRISTIAN.

L'une rapportée par ACKERMAN (2) fait mention d'une panniculite nodulaire fébrile, non suppurative et récidivante chez une jeune fille : la maladie étiquetée "syndrome de WEBER CHRISTIAN" pendant longtemps, fut finalement découverte, par hasard, comme étant provoquée par des injections sous-cutanées de lait,

L'autre, rapportée par KRAUS (29) au cours de laquelle de la même façon, chez un homme de 24 ans qui prétendait

.../...

souffrir d'une maladie récidivante, on découvrit au bout de sept ans que l'affection était causée par l'auto-injection de benzine sous la peau et sous la muqueuse buccale.

Si la maladie survient le plus souvent chez la femme de 30 à 60 ans, elle a pu être observée également dans les âges extrêmes de la vie, et THAMAN (60) rapporte l'observation d'un syndrome de WEBER CHRISTIAN chez un garçon de deux ans et neuf mois. La manifestation principale de ce cas fut les nodules indolores, fermes, récidivants, non suppuratifs, confluents avec decoloration de la peau sus-jacente. D'autres manifestations cliniques ont par ailleurs, semblées indiquer aux auteurs que cette maladie avait un rapport probable avec les maladies du collagène.

d) Sur le plan du diagnostic différentiel

Il se pose, selon VILANOVA ET AGUADE (63) de la façon suivante :

I - Angéïtes oblitérantes.

- Thrombo-angéïte oblitérante de LEO BUERGER
- Thrombo-pllébite idiopathique récidivante
- Thrombo-phlébite migratrice.

2 - Angéïtes nécrosantes.

- Périartérite noueuse
- Artérite allergique de REUTER.

3 - Angéïtes sans nécrose.

- Erythème noueux
- Erythème induré de BAZIN
- Vascularite nodulaire de MONTGOMERY & MITARB.

.../...

4 - Hypodermites sans lésions vasculaires ou panniculites.

- Panniculites post-stéroïdes
- Panniculite nodulaire migratrice subaigüe décrite par les auteurs.
- Cytostéatonécroses cutanées d'origine pancréatique (TOURAINE (61).

En pratique, d'après SCHRIER (54), le diagnostic différentiel se pose :

1) Avant tout avec l'érythème noueux : 3 fois plus souvent que la périartérite noueuse, et 4 fois plus souvent que la fièvre rhumatismale et la "bactériémie".

2) Exceptionnellement on discutera un lupus érythémateu une vascularite allergique ou une thrombophlébite superficielle, voire une maladie de WHIPPLE ou une granulomatose de WEGNER.

AU TOTAL :

Si la maladie de WEBER CHRISTIAN peut s'accompagner de participation viscérale, cette atteinte est toutefois exceptionnellement la cause de la mort. Les cas certains de maladie mortelle ont été décrits par STEINBERG (56) sous le terme de "panniculite nodulaire systématique". Nous en avons vu le substrat antomique.

L'étude de ces formes sévères pose donc le problème de l'existence possible de panniculites viscérales sans manifestations cutanées.

Il existe en effet des cas où les signes viscéraux, isolés, et les lésions anatomiques, sont identiques à ceux décrits dans la maladie de WEBER CHRISTIAN.

.../...

Ce qu'il est important de souligner, c'est que dans certains cas, il n'a pas été fait mention d'une étude systématique et complète, notamment histologique, du pancréas. Ainsi, il persiste dans tous ces cas (MENAGER (41), un doute sur l'état du pancréas.

Il n'est pas possible de nier l'existence des formes systémiques, mais nous devons insister à leur sujet sur la nécessité d'une étude macrocospique de la totalité du pancréas avec examen anatomo-pathologique très complet.

D'autant que sur le plan étio-pathogénique, actuellement, les critères restent encore hypothétiques ; la maladie de WEBER CHRISTIAN étant conçue de deux manières :

- soit maladie autonome, de nature inflammatoire, d'origine inconnue, avec pour certains une parenté avec les "collagénoses" ;
- soit syndrome secondaire à des causes multiples plus ou moins analogues à celles des autres hypodermites.

RAPPORTS ENTRE MALADIE DE WEBER CHRISTIAN ET CYTOSTEATONECROSE D'ORIGINE PANCREATIQUE

L'observation que nous avons rapporté, rapprochée des cas antérieurement décrits, établit indiscutablement l'authenticité des cytostéatonécroses d'origine pancréatique, se présentant le plus souvent sous forme de manifestations cutanées prédominantes. L'affection pancréatique étant un cancer du pancréas ou une pancréatite.

D'un point de vue nosologique, nous pouvons considérer les cytostéatonécroses d'origine pancréatique comme le principal diagnostic différentiel de la maladie de WEBER CHRISTIAN, ce terme étant réservé aux cas d'étiologie improuvable.

C'est la position de René TOURAINE (61) et de FITZPATRIC (16).

Mais l'on peut aussi attribuer une origine pancréatique à toutes les panniculites de WEBER CHRISTIAN, cette origine étant "oubliée" dans bon nombre de cas antérieurs (DE GRACIANSKY (14), parce que les signes cliniques de la maladie ne sont pas très spécifiques.

Une troisième façon de concevoir la cytostéatonécrose de WEBER CHRISTIAN est de la considérer comme un vaste syndrome :

- Certains cas étant d'origine pancréatique,
- d'autres de causes diverses encore mal élucidées.

De toutes façons, le problème pratique fondamental est de trouver parmi les "hypodermites atrophiantes de GOUGEROT", autres que celles d'origine vasculaire, des éléments qui suggèrent une maladie du pancréas.(DE GRACIANSKY (13).

Car, en effet, il semble bien que les points d'opposition soient plus apparents que réels :

.../...

I - Sur le plan Clinique

La confluence en placards des nodules, et la tendance liquéfiante ne sont pas des caractères qui appartiennent en propre aux cytostéatonécroses. L'une des observations princeps de WEBER, fait mention d'une fistulisation, et nombreux sont les cas de cytostéatonécroses dans lesquelles les lésions ne se liquéfient pas.

Le caractère récidivant, la fièvre, le syndrome ostéo-articulaire, sont communs à deux groupes ;

L'existence d'une leucocytose ou d'une leucopénie (la première militant en faveur d'une cytostéatonécrose est trop inconstante pour être retenue, de même l'évolution vers une atrophie en cupule, qui, nous l'avons vu, n'est pas spécifique du groupe des panniculites puisque l'on peut l'observer dans certaines hypodermites nodulaires subaigües.

Quant à l'opposition pronostique, elle ne vaut que pour le groupe des cancers pancréatiques, car, si l'on ne tient compte que de celui des pancréatites, on s'aperçoit que, comme dans la maladie de WEBER CHRISTIAN, la plupart des malades finissent par guérir. Inversement, d'ailleurs, la conception uniciste expliquerait ces formes mortelles de la panniculite, dans lesquelles les trop rares observations rapportées découvrent des lésions dites "contingentes" telles un cancer secondaire du foie (GUILAINE). On ne peut, en effet, connaissant le caractère si latent, même à l'autopsie, de certains cancers du foie manquer de se poser la question.

2 - Sur le plan Histologique

Nombreux sont les cas où le shéma classique de LEVER (3) est controuvé, il est en effet fréquent de trouver, dans les plus authentiques cas de WEBER CHRISTIAN, une liponécrose presque aphlegmasique lors de la première biopsie.

Saponification et liquéfation ne sont pas non plus des arguments différentiels. C'est en cela que l'opposition est également artificielle.

De la même façon, l'évolution des lésions se faisant rapidement vers une complication, il devient très souvent difficile, voire impossible, de trancher formellement même entre panniculite et hypodermite, faute de savoir, sur une biopsie tardive, si les lésions vasculaires sont primitives ou secondaires.

Nous avons vu, par ailleurs, que la tendance actuelle est de considérer que la maladie de WEBER CHRISTIAN et la cytostéatonécrose sont toutes les deux en rapport avec une agression lipidique de type lipasique. Dans le premier cas il s'agirait d'une lipase leucocytaire, étant entendu que le facteur induisant l'appel leucocytaire vers les logettes adipeuses reste encore inconnu ; dans le second il s'agit d'une lipase d'origine pancréatique.

En conclusion, si la question de l'unicité ou de la dualité des panniculites nodulaires récidivantes et fébriles ne peut encore être résolue; il n'en reste pas moins que pour la trancher, l'exploration pancréatique, doit dès à présent, être systématique.

Cette exploration devra être clinique, biologique, radiologique. Ayant à l'esprit les difficultés de ces examens et l'inconstance des signes caractéristiques des maladies du pancréas, "il n'est pas surprenant du tout que l'origine pancréatique des panniculites ne soit pas plus souvent découverte "(DE GRACIANSKY (15).

C'est dans cet esprit que certains auteurs insistent pour que soit plus souvent pratiquée, avec les précautions chirurgicales habituelles, une laparotomie exploratrice, conduisant à une éventuelle action thérapeutique de type chirurgical, complémentaire ou non du traitement médical par les inhibiteurs d'enzymes.

.../...

CONCLUSIONS

Une éruption nodulaire disséminée dermo-hypodermique atteignant les membres supérieurs et inférieurs, insérée dans un contexte de stéaose hépatique d'origine alcoolique, aété l'un des principaux signes observés au cours d'une maladie du pancréas. Une quarantaine d'observations de ce type ont été publiées.

Parmi les examens pratiqués, une ascite riche en enzymes pancréatiques, et des taux d'amylasémie et d'amylasurie élevés ont fourni la preuve de l'existence d'une poussée aigüe de pancréatite ; la laparotomie confirmant, entre autres, une atteinte grave et chronique du pancréas. La pancréatite est à l'origine d'une trentaine de cas de cytostéatonécrose cutanée cités dans la littérature.

L'évolution des nodules dura un mois, au bout duquel ils disparurent sans suppuration ni liquéfaction, laissant une cicatrice légèrement pigmentée, mais non déprimée.

Il n'y eut pas de rechute, ce qui est le lot habituel des liponécroses disséminées au cours des pancréatites.

L'anatomo-phatologie revèle un processus de nécrose du tissu adipeux hypodermique, tout à fait compatible avec le diagnostic de maladie de WEBER CHRISTIAN.

Nous avons retrouvé, au début de l'évolution, une éosinophilie sanguine indiscutable : c'est le fait de la majorité des observations rapportées. De même, la fièvre, modérée, était présente.

Les pancréatites aigües, subaigües ou chroniques, qu'elles soient d'origine biliaire, toxique ou inconnue, n'ont en rien le monopole de ce type de lésions de cytostéatonécrose, et les cancers du pancréas provoquent des lésions comparables, différentes seulement par quelques nuances cliniques et évolutives.

.../...

Le syndrome de cytostétonécrose sous-cutanée disséminée est dû à un processus de diffusion "poly-enzymatique" véritable "toxémie enzymatique" expérimentalement démontrée comme se faisant par voie lymphatique et aussi sanguine, sans que l'on puisse dire avec précision quelle est la voie la plus importante.

Il était classique, jusqu'à ces dernières années, de considérer les cytostéatonécroses cutanées hypodermiques comme un diagnostic différentiel de la maladie de WEBER CHRISTIAN.

C'est encore la position de Dermatologistes Américains (FITZPATRICK).

L'Ecole Française, heureuse de tenir une étiologie et un mécanisme physio-pathologique indiscutables, se demande, au contraire, s'il ne faut pas reconsidérer la panniculite de WEBER CHRISTIAN, et chercher à l'unifier autour de ce facteur pancréatique.

Les points d'opposition sont en effet plus apparents que réels, tant du point de vue clinique qu'histologique.

Ainsi, actuellement, la tendance est de considérer la maladie de WEBER CHRISTIAN et la cytostéatonécrose disséminée comme une agression de type lipasique. Il s'agirait alors d'un syndrome d'étiologie variée, mais dont les causes pancréatiques seraient seules fermement établies.

L'intérêt de la discussion sur la question de l'unicité ou de la dualité des panniculites nodulaires récidivantes, vient du fait que, pour trancher, l'exploration pancréatique doit dès à présent être systématique et complète, permettant ainsi certains gestes thérapeutiques. (Chirurgie, inhibiteurs d'enzymes...).

-:-:-:-

VU, le Président de Thèse

Pr. R.DEGOS

VU, le Doyen de la Faculté
de Médecine de PARIS

Pr. G. BROUET

VU et PERMIS D'IMPRIMER

Le Recteur de l'Académie de PARIS

Mr. le Pr. R. MALLET

I- ACHARD J.L. Bones lesions in pancréatitis.
Amer. J. Dig. Disease. 1966 II (453-460.)

2- ACKERMAN A.B. MOSCHER D.T. SCHWAMM H.A.
A psycho-cutanéous syndrome of WEBER CHRISTIAN.
J. Amer. Med. Ass. 1966 198/7 (731-736.)

3- AGHA A. SAIMAN K. KANAAN M.W.
Non suppuratuve nodular panniculitis.
Kuwait Med. ASS. 1967 1/1 6-15.

4- ARNOLD F.A. BAINBOROUGH M.W.
WEBER CHRISTIAN disease with visceral involvement. Case reprt and review of the littérature.
Canada Méd. Ass. J. 1963 89 (1138-1142.)

5- BLAUVELT H.
A case of acute pancréatitis with subcutanéous fat nécrosis.
Brit. J. of Surg. 1946 34 (207-208.)

6- BOSTELMAN W. STRAUBE K.H.
Panniculitis nodularis (PFEIFFER-WEBER-CHRISTIAN) mit begleiten dem skeletmuskelschaden.
Der Hautartz 1964 15 (235-242.)

7- BOUSKELA-SWERLING Ph.
Les cytostétanécroses sous-cutanées et les modifications vasculo-sanguines au cours des affections pancréatiques
Thèse Méd. PARIS 1959. N° 843 48 pages.

8- BROUET G.
Epanchements pleuraux des pancréatites . Les épanchements pleuraux non tuberculeux.
Revue du Praticien MAI 1962.

9- CHRISTIAN H.A.
Relapsing febrile nodular non suppurative panniculitis .
Arch. Intern. Méd. 1928 42 (338-351.)

10- COHEN D. SCHOOP R. et BERRAD M.
Subcutanéous fat nécrosis and polyarthritis in a patient with pancréatitis.
Arch. of Derm. and Syph. 1959 80 (602-603.)

11- DUPERRAT B. CAQUIERE A. et BISMUTH V.
Maladie de WEBER CHRISTIAN à déterminations multiples cutanées, mésentériques et osseuses.
Bull. Mém. Soc. Méd. Hop. PARIS 1963 114 (1235-1240.)

12- DEGOS P.
DERMATOLOGIE Edit. Flammarion.

13- DE GRACIANSKY P. PARAF A. RAUTUREAU J. et TEXIER J.
Panniculite nodulaire aigüe fébrile récidivante au cours d'un cancer acineux du pancréas.
Bull. Soc. Méd. Hop. PARIS 1965 116/3 (261-282)

14- DE GRACIANSKY P.
WEBER CHRISTIAN syndrome of pancréatic origin.
Brit. J. Derm. 1967 79/5 (278-283).

15- DE GRACIANSKY P. PARAF A. TIMSIT E.
Le problème de la maladie de WEBER CHRISTIAN
Ann. Derm. Syphil. 1966 93/5-6 (503-529.)

16- FITZPATRICK Th.B. et CLARK W.H. Jr.
Recurrents attacks of abdominal pain and cutanéous lésions.
New England J. of Médicine 1964 270 (1248-1251.)

17- GORDON W.S.
Skin lésions in pancréatic disease.
S. Afr. Méd. J. 1968 42/II (269-272.)

18- GRIEN S.F. et ROTHMAN S.
Cutanéous sensitivity to cold in allergic dermatosis.
J.B. Lippincot Company 1956 page 79.

19- GUILAINE J.
L'hopital MAI 1966.

20- HARPER F.B.
The masquerade of WEBER CHRISTIAN disease .
Arch. Surg. 1966 93/2 (327-330.)

21- HAPANO M. GRENIER J.F. ADLOFF M. et WEISS A.G.
Dissémination des diastases pancréatiques dans l'organisme au cours des pancréstites aigues expérimentales traitées ou non par les anti-tryptiqes.
C.R. Soc. Biol. 1963 157 1505.

22- HAXTHAUSEN H.
Adiponécrosis e frigore.
Brit. J. Derm. 1941 53 83.

23- HEGLER G. et WOHLWILL F.
FETTSgewebsnekrosen in subkutis und knochenmark durch metestaseneises carcinoms der pankréaschwanzes.
Virch. Arch. 1930 274 (784-802.)

24- HOYOS N. SCHAFFER B. BEERMAN H.
Liquefying nodular panniculitis.
ARCH. DERM. 1966 94/4 (436-439.)

25- IMMEIMAN E.J. BANK S. KROGE H. et MARKS I.N.
Roentgenologic and clinical features of intramedullary fat nécrosis in acute and chronic pancréatitis.
Am. J. of Méd. 1964 36 (96-105.)

26- JACKSON S.H. SEWIDGE R.S. et WARLEY H.
Carcinoma of the pancréas associated with fat nécrosis.
LANCET 1952 15 Nov. (962-967.)

27- JUNIPER K.
Chronic relapsing pancréatitis with associated marked éosinophilia and pleural effusion.
Am. J. of Méd. Octobre 1955 vol. 19 N°4 (648-651.)

28- KUSHNER D.S. et SAANTO P.R.
Fulminant polyarthritis fever and cutanéous nodules in a alcoholic patient.
J.A.M.A. 1958 167 (1625-1632.)

29- KRAUS Z. et VORTEL V.
Récidivujici horecnata panniculitis zpusobena seberoskozovanim.
C.S. Derm. 1966 41/1 (1-5.)

30- LEGER L. MORIN M. FABIANI P. WARGNIER M. PATEL J.C. et LANGRAND L.
Nécrose sous-cutanée périphérique et toxémie pancréatique.
Presse médicale 1966 74 N°27 (1403-1408.)

31- LEVER W.
Histopathology of the skin.
Lippincot. Edit. 1949 (102-105.)

32- LEVRAT R. BERTHEZENE F. PORTA J.P.
Pancréatite subaiguë avec syndrome de WEBER CHRISTIAN.
Manifestations vasculaires et ostéo-articulaires.
Arch. Franç. Mal. App. Dig. 1968 57/3 (35-358.)

33- LIEVRE J.A. MAY V. BENICHOU C. CAMUS J.V. et MARCAIS J.
Stéatonécrose disséminée, ostéolyse stéatonécrotique et cancer du pancréas
Discussion du syndrome de WEBER CHRISTIAN.
Bull. Mém. Soc. Méd; Hop. de PARIS 1964 115 (755-771.)

34- LUCAS P.F. et OWEN T.K.
Subcutanéous fat nécrosis polyarthritis and pancréatic disease.
GUT. 1962 3 (146-148.)

35- LYNCH M.J.
Arch. Int. Méd. 1954 94. 709.

36- MACHACEK.
Panniculitis. J. I. D. 1948. 10. 215.

37- MAC MORRIS L.S. et POLSON R.A.
1965 Manitoba Rev. Méd. 45. 346.

38- MACOUL K/L.
Panniculitis vasculitis and a positive lupus érythematous cell test.
J.A.M.A. 1967 199/6 (428-430.)

39- MAKAT E.
Uber lipogranulomatosis subcutanéa
Klin. Wschr. 1928 (2343 bis-2346.)

40- MAYORAL J.W. GOMPORTZ M.L. et YOUNG J.M.
SUbcutanéous fat nécrosis with pancréatitis and portal cirrhosis.
Gastro-entérology 1959. 36. (884-887.)

41- MENAGER C.
Les cytostéatonécroses sous cutanées au cours des maladies du pancréas.
Thèse Médecine Paris 1965.

42- MOUCHET A. MORIN M.
A propos de deux observations associant une pancréatite aux lésions de panniculite nodulaire du syndrome de WEBER CHRISTIAN.
Mém. Acad. Chir. I966 92 (82-9I.)

43- OPPERMAN A. DRLAGE J. et OBERLING F.
Les lésions cutanées de la pancréatite aigüe nécrotico-hémorragique.
Bull. Soc. Franç. Derm. et Syph. I962 69 (339-340.)

44- PANABOKKE R.G.
An expérimental study of fat nécrosis.
J. of Path. and Bacter. I958 75 3I9.

45- PARIS J.
Etude anatomique et clinique de deux observations d'érythème noueux évoluant au cours de pancréatites chroniques.
Lille Médical. I968 I3-I0. (II28-II32.)

46- PERRY T.T.
Role of lymphatics vessels in the transmission of lipase in disseminated pancréatic fat nécrosis.
Arch. Path. I947 43 (456-465.)

47- PFEIFFER V.
Uber einen fall von herwaisenatrophie des subkutanen fettgewebes.
Deutsch arch. F. Klin. Méd. I892 50 (438-449.)

48- RICH et DUFF.
Acute hémorragic pancréatitis.
John Hopkins Hospital Bull. I936 Vol. 58 (2I2-254.)

49- ROENIGK H.H.Jr. HASERICK J.R. et ARUNDELL F.D.
Post-stéroïd panniculitis.
Arch. Derm. I964 90 (387-39I.)

0- ROTHMAN M.
Uber ent zündung und atrophie des subkutanen fettgewebes.
Virch. arch. Path. anat. I894 I36 (I59-I69.)

1- RUBENS-DUVAL A. et DESSE G.
La maladie de WEBER CHRIST[illegible] dans le cadre des affections para-rhumatismales.
Semaine des hopitaux de Paris I954 30 (3I5-3I8.)

2- SALOMON L.M. et BERMAN H.
Cold panniculitis.
Arch. Derm. I964 [illegible]

3- SCHMID M.
Uber das syndrom des [illegible] métastasierenden exekrinen pancréas adénoms.
Z. Klin. Méd. I957 I54 (439-455.)

4- SCHRIER R.W. MEIMON K.L. et FENSTER L.F.
Nodular subcutanéous fat nécrosis in pancréatitis.
Arch. Intern. Méd. I965 II/6 /6 (832-836.)

5- SIGUIER F. BRUX J. de. GODEAU P. LEVY R. BINET J.L. et THENOT A.
Panniculite mésentérique fébrile : forme viscérale pure d'une maladie de WEBER CHRISTIAN.
Soc. MédM HOp. Paris [illegible] II4 (853-858.)

6- STEINBERG B.
Systémic nodular panniculitis.
Am. J. Path. I953 29 (I059-I08I.)

8- SZYMANSKY F.J. et BIERNARB S.M.
Nodular fat nécrosis and pancréatic disease
Arch. of Derm. and Syph. I96I 83 (224-229?)

7- SWERDLOW A.B. BERMAN M. E. GIBBEL M.I. et VOLAITIS J.
Subcutanéous fat nécrosis associated with acute pancréatitis
J.A.M.A. I960 I73 (765-769.)

59- TARANTA A.
Nodular panniculitis after massive prednisone thérapy.
Amér. J. Méd. 1958 25 (52-61.)

60- THAMAN O.P. PAUL R. et CHOPPA H.L.
Relapsing nodular panniculitis.
Indian Pediatr. 1968 5/12 (581-586.)

61- TOURAINE R.
Panniculite nodulaire récidivante fébrile .(Maladie de WEBER CHRISTIAN.)
Cahiers R.M.F. Mars 1964 137-144.

62- TURAT.
Ingury of the pancréas expérimental research.
Lyon chirurgical Mars 1965.

63- VILANOVA X. et AGUADE J.P.
Hypodermite nodulaire subaigue migratrice.
Ann. Derm. Syph. 1956 83 369.

64- VOETGLIN R. LOBSTEIN J.J. KLOTZ P.
Les manifestations cutanées des pancréatites aigues.
Strasbourg Médical 1962 N°5 (363-373.)

65- WEBER F.
A further note on relapsing febrile nodular non suppurative panniculitis.
Brit. J. Derm. and Syph. 1935 47 (230-233.)

66- WORMSLEY K.G. (1964.)
The skin and gut in diseases
London. Pittman.

67- WUKETICH S.T. et PAVLICK F.
Syndrom des métastasierenden lipasebieldenen pancréasadénoms.
Zugliech ein beitrag zur differentialdiagnose der PFEIFFER-WEBER-CHRISTIAN-chen krankheit.
Arch. F. Klin. U. Expérim. Derm. 1963 216 (412-426.)

68- ZELLER M. et HETZ H.H.
Rupture of a pancréatic cyst into the portal vein;
report of a case of subcutanéous nodular and genéralized fat nécrosis.
J.A.M.A. 1966 195 10 (869-871.)